

Zmiany w strukturze komórkowej macicy suk po podaniu estrogenów

Maria Katkiewicz, Piotr Jurka¹

z Katedry Chorób Małych Zwierząt z Kliniką Wydziału Medycyny Weterynaryjnej w Warszawie¹

Powszechnie wiadomo, że funkcja komórek macicy jest regulowana działaniem hormonów jajnikowych i w warunkach fizjologicznych są one odpowiedzialne za zachowanie stanu zdrowia tego narządu. Wyrazem działania tych hormonów na komórki macicy są zmiany zachodzące w strukturze tego narządu w cyklu jajnikowym. Wszelkiego typu zaburzenia w stymulacji hormonalnej (nadmierna lub jej brak) znajdują swoje odbicie w zachowaniu się wrażliwych komórek, czego efektem jest rozwój różnego typu zmian chorobowych. Patologiczna stymulacja hormonalna prowadzi do zaburzenia funkcji i wystąpienia zmian w strukturze mikroskopowej narządu. Znajomość procesów patologicznych występujących w komórkach na poziomie molekularnym w pewnym stopniu pozwala na określenie efektu działania chorobotwórczego charakterystycznego dla danego typu endokrynopatii. Wiadomo, że estrogeny z jednej strony promują proliferację wrażliwych na ich działanie komórek macicy (1), a z drugiej mogą mieć efekt hamowania fizjologicznego procesu apoptozy. W przypadkach zachwiania równowagi tych hormonów, w organizmie zwierzęcia można spodziewać się pojawienia się zmian w zachowaniu wrażliwych na tę stymulację komórek. Estrogeny są stosowane u suk w celu zapobiegania niepożądanego ciąży (5, 6). W związku z tym

celem niniejszej pracy było badanie struktury mikroskopowej macicy suk, u których stosowano estrogeny jako metodę antykoncepcji.

Materiał i metody

Badania przeprowadzono na 14 sukach, mieszańcach, w wieku 1–3 lata, o masie ciała od 10 do 14 kg. Oestradiolum benzoicum (Polfa) podano dwukrotnie, w iniekcjach domięśniowych w dawce 100 µg/kg m.c. w trzecim i piątym dniu po wystąpieniu odruchu tolerancji. Usunięcia macicy dokonano u połowy suk w 17 i 31 dniu od momentu wystąpienia odruchu tolerancji, co odpowiadało 14 (n=7) lub 28 dni (n=7) po pierwszej iniekcji estradiolu. Wycinki obu rogów macicy utrwalano w buforowanej fosforanami 10% formalinie, zatapiano w parafinie i skrawki mikrotomowe barwiono rutynowo hematoxyliną i eozyną. Preparaty oceniano w mikroskopie świetlnym.

Wyniki badań histopatologicznych

Badanie mikroskopowe wycinków rogów macicy suk, które pobrano po upływie 14 dni od momentu podania estradiolu, wykazało obecność proliferacji i włóknienia zrębu błony śluzowej macicy (ryc. 1). Stopień nasilenia tego

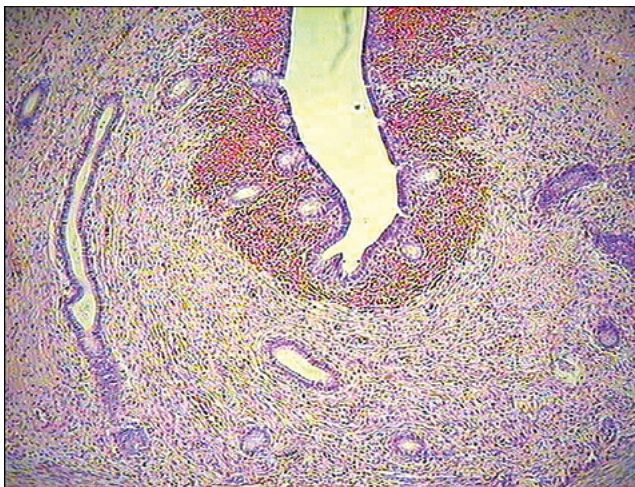
Changes in uterine cellular structure after estrogens administration in bitches

Katkiewicz M., Jurka P.¹, Department of Small Animal Diseases with Clinic, Faculty of Veterinary Medicine, University of Life Sciences – SGGW¹

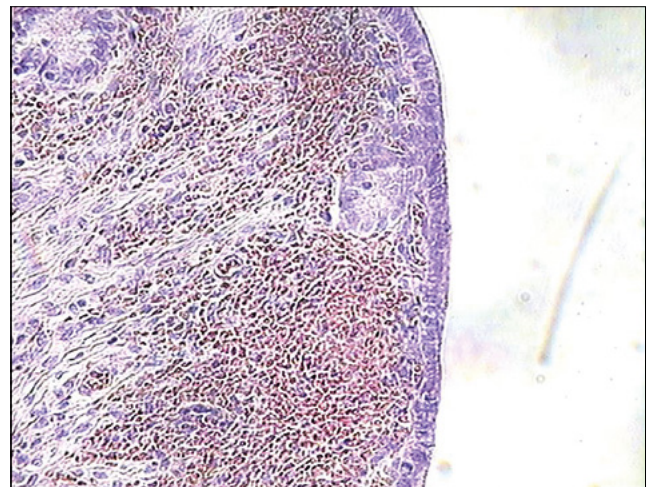
The aim of this article was to present the microscopic evaluation of the estradiol benzoate adverse effects on the uterine cellular structure in the bitch. The hormone has been administered by intramuscular injection, in doses used for contraception in bitches. The estrogen-induced effects were manifested by proliferation and fibrosis of the uterine mucosal interstitial tissue, cystic changes in the mucosa glands, the atrophy of gland cells especially well marked in the functional part of mucosa, the proliferation of basal glands within interstitium and invasion to the muscular wall by glandular tissue that is typical for adenomyosis. These changes strongly indicate that estradiol benzoate used for contraception in bitches may lead to infertility, as well as to pathology, that may develop into cystic hyperplasia/pyometra complex. Our results showed that these pathological changes have developed within 14 days and significantly intensified at 28 days after hormone administration.

Keywords: bitch, estradiol benzoate, uterus, pathology.

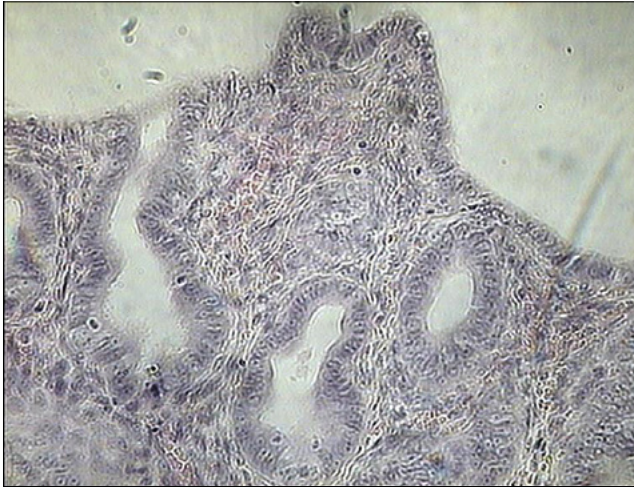procesu chorobowego był w małym stopniu osobniczo zróżnicowany. Równocześnie, w związku z występowaniem zmian patologicznych w zrębie, gruczoły błony śluzowej ulegały zanikowi. Były mniej liczne oraz miały nieco poszerzone światło (ryc. 1). W części funkcjonalnej błony śluzowej można było także dostrzec spłaszczenie krypt. Na szczególne podkreślenie zasługuje zmniejszenie wysokości komórek nabłonków zarówno gruczołowych, jak i nabłonka macicy (ryc. 2) w porównaniu



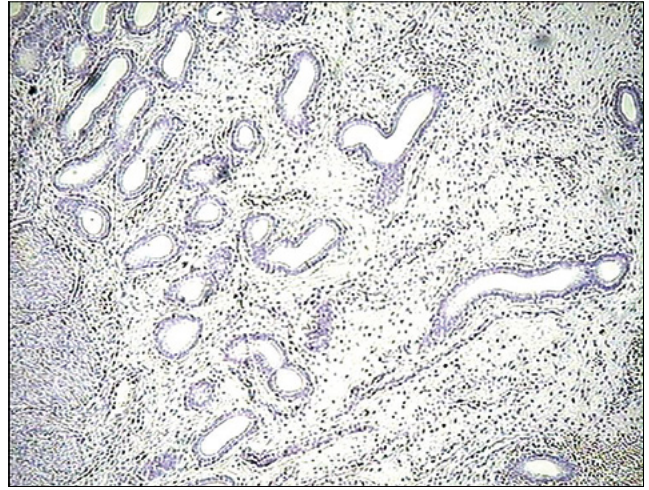
Ryc. 1. Macica suki po upływie 14 dni od podania estradiolu – widoczna proliferacja i włóknienie zrębu błony śluzowej z zanikiem gruczołów oraz spłyceniem krypt. Barwienie hematoxylina-eozyna, pow. 10×



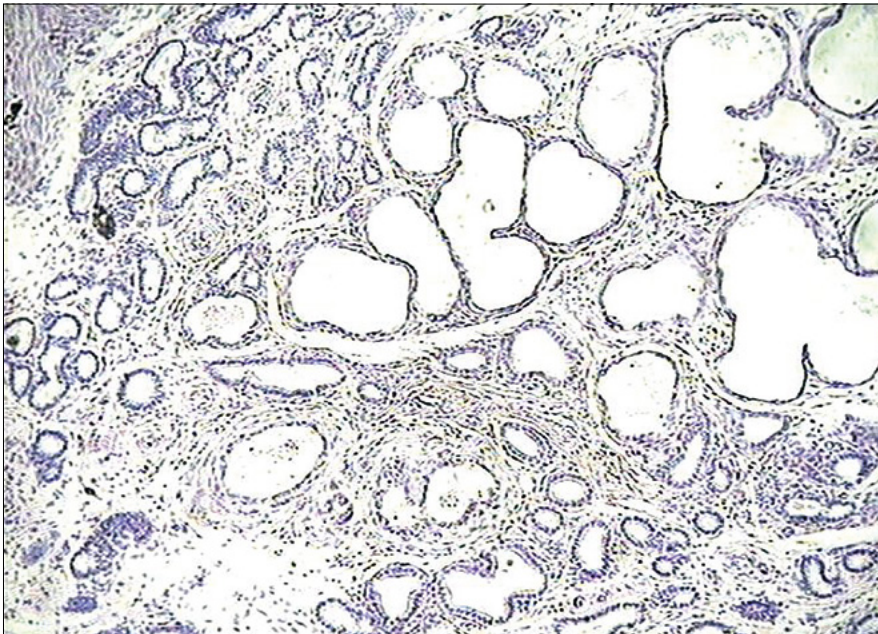
Ryc. 2. Macica suki po upływie 14 dni od podania estradiolu – zwraca uwagę niski nabłonek powierzchniowy macicy. Barwienie hematoxylina-eozyna, pow. 10×



Ryc. 3. Macica suki zdrowej – znacznie wyższe komórki nabłonka powierzchniowego macicy. Barwienie hematoksylina-eozyna, pow. 40×



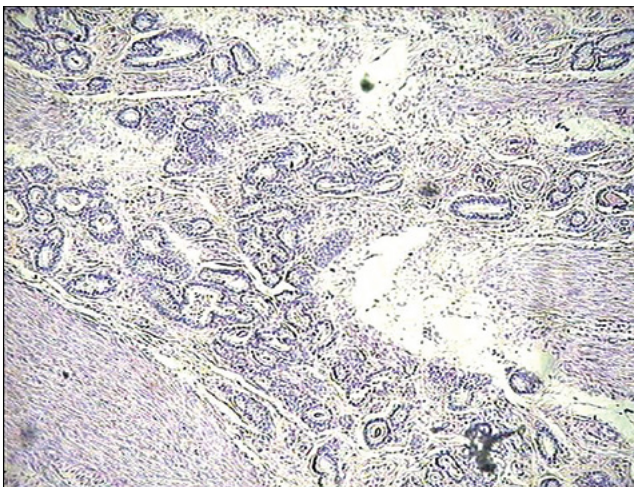
Ryc. 4. Macica suki po upływie 28 dni od podania estradiolu – proliferacja i włóknienie zrębu błony śluzowej, której gruczoły mają wyraźnie poszerzone światło. Barwienie hematoksylina-eozyna, pow. 10×



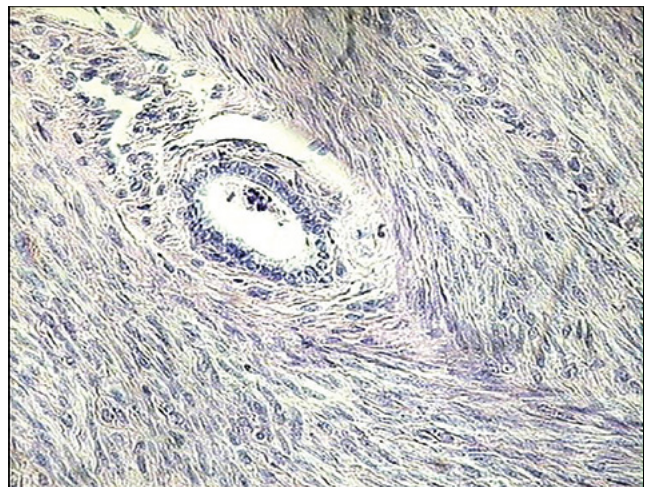
Ryc. 5. Macica suki po upływie 28 dni od podania estradiolu – ognisko zmian torbielowych w gruczołach błony śluzowej. Barwienie hematoksylina-eozyna, pow. 10×

do analogicznych komórek u zdrowej suki (**ryc. 3**). Cecha ta może wskazywać na występowanie zaniku wymienionych komórek u suk, którym podano estradiol.

Badanie mikroskopowe wycinków ściany rogów macicy, które pobrano po upływie 28 dni od podania estradiolu, wykazało także obecność proliferacji zrębu błony śluzowej. Gruczoły błony śluzowej były mniej liczne, rozrzucone w zrębie, miały kształt cylindryczny i nieco poszerzone światło (**ryc. 4**). U jednej z suk tej grupy stwierdzono występowanie ogniskowych zmian torbielowych w gruczołach błony śluzowej (**ryc. 5**), z równoczesną obecnością proliferacji gruczołów podstawowych i zrębu o charakterze *adenomyosis*. Rozrost był na tyle zaawansowany, że ogniska patologicznej tkanki były obecne w warstwie mięśniowej macicy (**ryc. 6 i 7**).



Ryc. 6. Macica suki po upływie 28 dni od podania estradiolu – duże ognisko proliferacji zrębu i gruczołów podstawowych błony śluzowej macicy, charakterystyczne dla procesu zwanego *adenomyosis*. Barwienie hematoksylina-eozyna, pow. 10×



Ryc. 7. Macica suki po upływie 28 dni od podania estradiolu z małym ogniskiem patologicznej proliferacji tkanki gruczołowej w obrębie warstw mięśni macicy. Barwienie hematoksylina-eozyna, pow. 40×

Omówienie wyników badań

Wyniki badań uzyskane w niniejszej pracy pozwalają na stwierdzenie, że stosowana według zaleceń producenta dawka estrogenów w antykoncepcji u suk jest związana z występowaniem zmian patologicznych w macicy. Podobne wyniki uzyskała Jurka i wsp. (2) w badaniach działania estrogenów na macicę suk.

W efekcie działania estrogenów na komórki macicy badanych suk można wyróżnić dwa zasadnicze typy zmian patologicznych. Były to: proliferacja i włóknienie zrębu błony śluzowej oraz uszkodzenie komórek nabłonków gruczołowych i nabłonka pokrywowego macicy. Wydaje się, że oba te procesy rozwijały się równolegle. Podważa to ogólnie przyjętą w patologii opinię o pierwotnie występującym włóknieniu zrębu i jego wtórnym efekcie chorobotwórczym wobec komórek miększu danego narządu (marskość nerek, wątroby, trzustki). W przypadku macicy, działanie patologiczne wywierane przez estrogeny na komórki macicy miało miejsce za pośrednictwem swoistych dla tych hormonów receptorów jądrowych, które posiadają zarówno komórki zrębu, jak i komórki nabłonków macicy.

Wspomnieć należy także, że rozsiarne w zrębie macicy komórki immunologicznie czynne mają receptory dla estrogenów, co stanowi uzasadnienie dla modulacji ich funkcji wywieranej przez te hormony. W badaniach własnych, wykonanych u krów (4) i kłaczy (w druku) chorych na *endometriosis* wykazano, że występowanie tego procesu chorobowego było także związane z proliferacją komórek tucznych błony śluzowej macicy. Komórki te obok makrofagów i leukocytów posiadają receptory dla estrogenów, a ich aktywacja może być związana z wydzielaniem różnych czynników promujących pewne mechanizmy procesów patologicznych w macicy, do których na przykład należy włóknienie zrębu błony śluzowej.

Proliferację i włóknienie zrębu błony śluzowej macicy obserwuje się u innych gatunków zwierząt (3, 7) w powiązaniu z zaburzeniem homeostazy komórek nabłonków gruczołowych i nabłonka macicy. Pierwotną przyczyną tych zmian chorobowych jest obecność nie do końca poznanych endokrynopatii, aczkolwiek na pierwszy plan wysuwa się zaburzenie w stężeniu estrogenów. Włóknienie zrębu błony śluzowej jest procesem nieodwracalnym, na stałe uszkadzającym funkcję macicy, co klinicznie manifestuje się występowaniem zaburzeń w płodności. Można z dużym prawdopodobieństwem stwierdzić, że pojawienie się zaburzeń w rozrodczości jest wprost

proporcjonalne do stopnia włóknienia błony śluzowej macicy. Ważną informacją, którą uzyskano w omawianych badaniach jest fakt, że raz zapoczątkowany proces patologicznych zmian w macicy ulegał nasileniu u suk badanych po upływie 28 dni od podania estrogenów. To bardzo ważny wynik badania, gdyż może wskazywać na wystąpienie trwałego uszkodzenia funkcji i równowagi (homeostazy) komórek macicy.

Uszkodzenie komórek nabłonków macicy spowodowane podaniem estrogenów było widoczne w postaci zmian w ich strukturze. Z jednej strony było to powstawanie zmian torbielowatych w gruczołach z cechami zaniku komórek oraz przypuszczalnie uszkodzeniem cyklu odnowy komórek części funkcjonalnej błony śluzowej. Z drugiej strony niekontrolowana proliferacja gruczołów części podstawowej błony śluzowej wyrażała się w postaci *adenomyosis*. Ta rozbieżność w reakcji komórek gruczołowych może wynikać z faktu, że w warunkach fizjologicznych gruczoły podstawowe stymulowane działaniem estrogenów ulegają proliferacji w celu odnowy komórek części funkcjonalnej błony śluzowej. W warunkach patologicznych także reagują wzrostem, lecz ma on też charakter patologicznych (*adenomyosis*). Zmiany w strukturze komórek nabłonków części funkcjonalnej błony śluzowej powstałe w wyniku zaistniałej endokrynopatii mogą świadczyć o ich uszkodzeniu (zanik, zmiany torbielowate). Przyczyny tych zmian można się doszukiwać w specyficznym działaniu estrogenów na proces apoptozy wrażliwych komórek macicy. Można przypuszczać, że estrogeny wywierały efekt hamujący na proces wymiany komórek macicy, które w warunkach fizjologicznych podlegają cyklicznie występującemu procesowi apoptozy.

W podsumowaniu można stwierdzić, że stosowanie estrogenów w celach antykoncepcyjnych u suk może być powodem wystąpienia nieodwracalnych zmian patologicznych w strukturze komórkowej macicy. Stwierdzone procesy chorobowe wykazują tendencję do dalszego nasilania się w miarę upływu czasu od podania hormonów. Dane te stanowią bardzo istotną informację dla lekarzy klinicystów, z uwagi na możliwość wystąpienia niepłodności u suki, jak i ewentualnego rozwoju zmian chorobowych w macicy o charakterze rozrostu torbielowatego i ropomacicza.

Piśmiennictwo

1. Kumar V., Cotran R.S., Robbins S.L. (edit.): *Basic Pathology*. 7th ed., Saunders, Philadelphia 2003.

2. Jurka P., Snochowski M., Boryczko Z.: Zmiany receptorów steroidowych macicy po antykoncepcji estrogenowej u suk. *Med. Weter.* 2007, **63**, 1095–1099.
3. Katkiewicz M., Boryczko Z., Witkowski M., Zajac S.: Endometriosis macicy kłaczy – przyczynek do poznania patogenezy. *Med. Weter.* 2010, **66**, 200–205.
4. Katkiewicz M.: Proliferacja komórek tucznych w chorobach macicy krowy. *Życie Wet.* 2012, **86**, 510–513.
5. Sutton D.J., Geary M.R., Bergman J.G.: Prevention of pregnancy in bitches following unwanted mating: a clinical trial using low dose oestradiol benzoate. *J. Reprod. Fertil. Suppl.* 1997, **51**, 239–243.
6. Tsui T., Mizutani W., Hori T., Oishi K., Sugi Y., Kawakami E.: Estradiol benzoate for preventing pregnancy in mated dogs. *Theriogenology* 2006, **66**, 1568–1572.
7. Wierchoń M.: *Adenomyosis macicy krów a struktura jajników oraz stężenie estradiolu, progesteronu i inhibiny w surowicy krwi obwodowej*. Praca doktorska, SGGW, Warszawa 2013.
8. Witkowski M., Katkiewicz M., Zajac S.: The study of mast cells role in mares' endometrial fibrosis process. *W druku*.

Prof. dr hab. Maria Katkiewicz,
e-mail: m.katkiewicz@gmail.com