

**Influence of gonadectomy on histological structure of thyroid gland in dogs**

Krzyżewska-Młodawska A., Max A., Grabiec A., Sokołowska J., Department of Small Animal Diseases with Clinic and Department of Morphological Sciences, Faculty of Veterinary Medicine, Warsaw University of Life Sciences – SGGW

The aim of this study was to compare thyroid gland histological structure in castrated and intact dogs of both sexes. Gonadectomized animals are considered to be more prone to develop hypothyroidism. Thyroid glands came from 42 necropsied dogs divided into four groups: 1) intact bitches, n=11, 2) spayed bitches, n=12, 3) intact males, n=11, and 4) castrated males, n=8. All specimens were fixed in a buffered 4% aqueous solution of formaldehyde for 48 hours to 7 days, then put in 70% alcohol. Afterwards, they were dehydrated in a series of alcohols, embedded in paraffin blocks, and cut into 4 µm thick sections. The slices were stained with a review HE method - hematoxylin and eosin. Thus prepared material was subjected to microscopic analyses using Nikon Nis-Elements Advanced Research software. Histological and morphometric examinations revealed much more thyroid follicles with simple squamous epithelium among castrated females, whereas among intact bitches the higher percentage of cuboidal thyrocytes was observed. The differences were statistically significant. Measurement of the height of epithelial cells revealed no differences between groups. The results confirm the influence of castration on the structure of thyroid gland and may suggest its decreased activity. The potential role of diminished blood flow as the result of gonadectomy on thyroid gland activity was discussed.

**Keywords:** dogs, gonadectomy, thyroid gland, histological structure.

**G**ruczoł tarczowy (*glandula thyroidea*), inaczej tarczycyca, jest jednym z największych gruczołów dokrewnych w organizmie psa. Zbudowany jest z dwóch płatów, połączonych ze sobą cieśnią włóknistą (*isthmus fibrosus*) lub gruczołową (*isthmus glandularis*). Płaty gruczołu tarczowego są kształtu podłużnie owalnego, z zaokrąglonymi brzegami. Lokalizują się ku tyłowi od krtani, ułożone bocznie na 5–8 chrząstce tchawiczej. Masa tarczycy psa wynosi od 0,5 do 25 g, w zależności od wielkości zwierzęcia, a jej długość 1,3–5,2 cm (1, 2). Tarczycyca jest od zewnątrz pokryta torebką łącznotkankową, której pasma wnikają w głąb mięszu razem z naczyniami krwionośnymi, chłonnymi i nerwami, dzieląc gruczoł na płaciki. Płaciki zbudowane są z pęcherzyków różnej wielkości i kształtu. Średnica pęcherzyków może wynosić

**Wpływ gonadektomii na budowę histologiczną tarczycy u psów\***

Alicja Krzyżewska-Młodawska<sup>1</sup>, Andrzej Max<sup>1</sup>, Agnieszka Grabiec<sup>2</sup>, Justyna Sokołowska<sup>2</sup>

z Katedry Chorób Małych Zwierząt z Kliniką<sup>1</sup> oraz Katedry Nauk Morfologicznych<sup>2</sup> Wydziału Medycyny Weterynaryjnej w Warszawie

od 20 do 500 µm (3, 4), a nawet do 900 µm (5). Rozmiar pęcherzyków zależy od typu konstytucyjnego zwierzęcia i rośnie wraz ze wzrostem masy ciała. Powiększeniu się pęcherzyków towarzyszy zmniejszenie się ilości tkanki łącznej śródplacikowej. Ściana pęcherzyków utworzona jest z komórek różnego kształtu, w zależności od stanu czynnościowego tarczycy. Komórki intensywnie produkujące hormony są kształtu sześciennego bądź walcowatego. Z kolei komórki aktualnie nieczynne wydzielniczo przyjmują kształt niski sześcienny bądź nawet płaski (3). Komórki pęcherzykowe (tyrocyty) są najczęściej kształtu sześciennego z przypadkowo umieszczonym jądrem komórkowym i kwasochłonna cytoplazmą. W cytoplazmie znajduje się siateczka śródplazmatyczna szorstka, mitochondria, aparat Golgiego oraz system lizosomów uczestniczących w produkcji tyroksyny i trijodotyroniny (3). Wnętrze pęcherzyka wypełnione jest koloidem bogatym w jodotyroglobulinę, z której przy udziale enzymów powstają tyroksyna i trijodotyronina. Pomiędzy pęcherzykami znajduje się tkanka łączna włóknista luźna z włóknami siateczkowymi i licznymi naczyniami włosowatymi. W tkance łącznej śródplacikowej lub w ścianie pęcherzyków znajdują się komórki C, inaczej zwane komórkami parafolikularnymi. Są one zwykle dwukrotnie większe od komórek pęcherzykowych. W ich cytoplazmie jest duża zawartość kalcytoniny i serotoniny (3, 4, 5).

Jak wykazano wcześniej, gonadektomia może usposabiać do hipotyroidyzmu (6, 7, 8, 9, 10). Zaobserwowano także zmiany w budowie makroskopowej tarczycy u psów kastrowanych, wyrażające się zmniejszeniem współczynników masy i objętości, a ponadto niższe stężenie krążącej wolnej tyroksyny ( $fT_4$ ) u gonadektomizowanych samic i samców (11). Można się zatem spodziewać, że także na poziomie tkankowym i komórkowym pojawiają się w gruczole tarczowym zmiany spowodowane brakiem gonad, w tym takie, które mogą być podłożem zaburzeń czynnościowych lub ich wyrazem. W badaniach u gryzoni, jako skutek gonadektomii wykazano cechy zaniku na poziomie strukturalnym

i ultrastrukturalnym tarczycy (12, 13, 14). Stwierdzono cechy zmniejszania się tarczycy u psów kastrowanych i starszych, co przedstawiono wcześniej. Brak jest natomiast informacji na temat mikrostruktury gruczołu tarczowego kastrowanych psów, zarówno samców, jak i samic.

Celem pracy było zbadanie wpływu owariektomii i orchiektomii na budowę histologiczną tarczycy u psów.

**Materiał i metody**

Gruczoły tarczowe pochodziły od sekcjonowanych psów po naturalnej śmierci lub eutanazji. Po przeprowadzeniu oceny makroskopowej były niezwłocznie utrwalone w 4% roztworze formaliny przez 48 godz. do 7 dni, po czym były krojone (przekrój podłużny) i przechowywane w alkoholu 70%. Materiał odwadniano w szeregu alkoholi o rosnącym stężeniu – 70, 80, 90, 96% i w alkoholu absolutnym, a następnie prześwietlano w ksylenie i zatapiano w parafinie. Bloczki parafinowe krojono na skrawki o grubości 4 µm. Preparaty histologiczne były barwione metodą przeglądową hematoksyliną i eozyną (H-E). Badanie przeprowadzono w mikroskopie świetlnym Nikon Eclips 80i DS-Ri1 z programem Nikon Nis-Elements Advanced Research wersja 3 w Zakładzie Histologii i Embriologii Wydziału Medycyny Weterynaryjnej SGGW. Analizy morfometryczne obejmowały pomiary wysokości nabłonka pęcherzyków w każdym płacie tarczycy, po 20 pęcherzyków z nabłonkiem jednowarstwowym płaskim i sześciennym, przy czym kwalifikacji dokonywano na podstawie wyglądu jądra komórkowego. Komórki sześciennie charakteryzowały się okrągłym jądrem i dużą zawartością cytoplazmy, natomiast komórki płaskie miały jądro podłużnie spłaszczone i niewielką ilość cytoplazmy. Obliczono również procentowy udział pęcherzyków z nabłonkiem jednowarstwowym płaskim i sześciennym w 5 polach widzenia w każdym płacie tarczycy. Ocenę histologiczną tarczycy pochodzących od 42 psów przeprowadzono w 4 grupach zwierząt: suki niekastrowane (n=11), suki kastrowane

\* Projekt współfinansowany przez Narodowe Centrum Nauki.

(n=12), psy niekastrowane (n=11) i psy kastrowane (n=8).

Do obliczeń statystycznych użyto pakietu statystycznego SPSS 19.0 rok 2010. Badane cechy charakteryzowały się rozkładem normalnym, co sprawdzono testem Kołmogorowa-Smirnowa. Do oszacowania wpływu kastracji na parametry histologiczne tarczycy zastosowano analizę wariancji według wzoru:

$$Y_{ij} = \mu + G_i + b(x - X_{ij}) + e_{ij}$$

gdzie:  $Y_{ij}$  – zmienna,  $\mu$  – średnia generalna,  $G_i$  – wpływ  $i$  – tej grupy,  $i = 1, 2$ ,  $b(x - X_{ij})$  – wpływ regresji na wiek zwierzęcia,  $e_{ij}$  – błąd losowy.

Wyniki przedstawiono w postaci średnich arytmetycznych i błędów standardowych (SE). Różnice przy  $p \leq 0,05$  uznano za statystycznie istotne.

## Wyniki

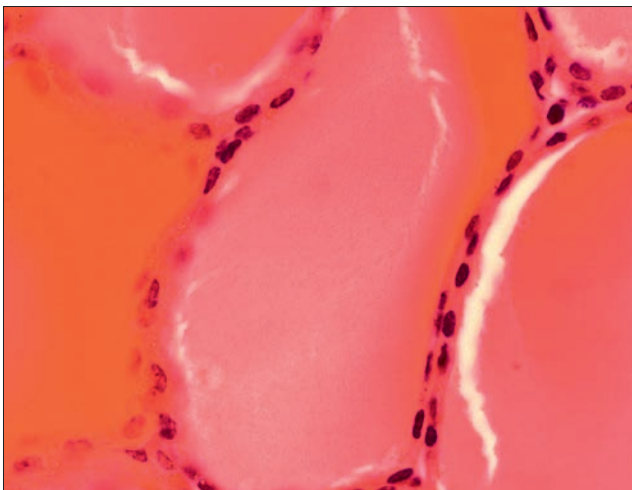
W badaniu histologicznym oraz ocenie morfometrycznej tarczyc stwierdzono statystycznie istotne różnice w procentowym

udziale pęcherzyków z nabłonkiem jednowarstwowym sześciennym i płaskim w grupach samic. Zdecydowanie więcej było pęcherzyków z nabłonkiem jednowarstwowym płaskim u samic kastrowanych (ryc. 1) w porównaniu z samicami niekastrowanymi. Odwrotnie, pęcherzyków z nabłonkiem jednowarstwowym sześciennym było więcej w tarczycach samic niekastrowanych (ryc. 2). W lewym płacie tarczycy u samic kastrowanych było średnio 32,51% pęcherzyków z nabłonkiem jednowarstwowym sześciennym, natomiast 67,48% z nabłonkiem jednowarstwowym płaskim, podczas gdy u samic niekastrowanych było 88,25% pęcherzyków z nabłonkiem jednowarstwowym sześciennym i tylko 11,74% z nabłonkiem jednowarstwowym płaskim (ryc. 3). W prawym płacie tarczycy sytuacja była podobna: u samic kastrowanych było 33,94% pęcherzyków z nabłonkiem jednowarstwowym sześciennym i 66,06% z nabłonkiem jednowarstwowym płaskim, u niekastrowanych zaś 85,13% pęcherzyków z nabłonkiem jednowarstwowym sześciennym i 14,86% z nabłonkiem jednowarstwowym płaskim. Stwierdzone

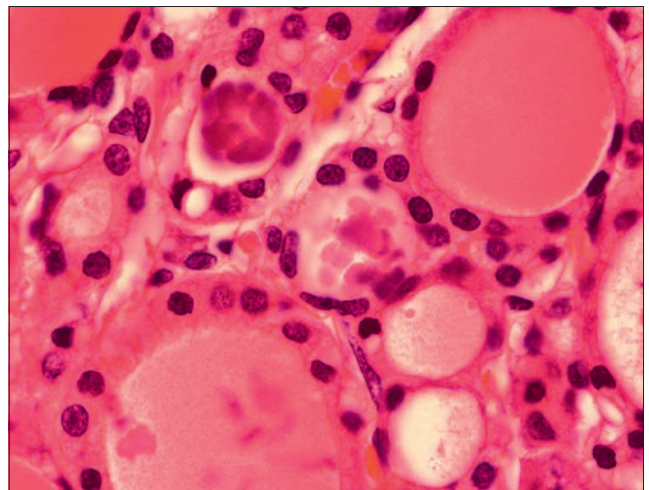
u samców różnice wskazujące na podobną tendencję, chociaż liczbowo wyraźne, nie okazały się statystycznie istotne (ryc. 4). Szczegółowe dane ilustruje tabela 1. Podczas pomiarów wysokości komórek pęcherzykowych, zarówno płaskich, jak i sześciennych, nie zauważono istotnych statystycznie różnic między zwierzętami kastrowanymi i niekastrowanymi, co ilustrują dane zawarte w tabeli 2.

## Omówienie wyników

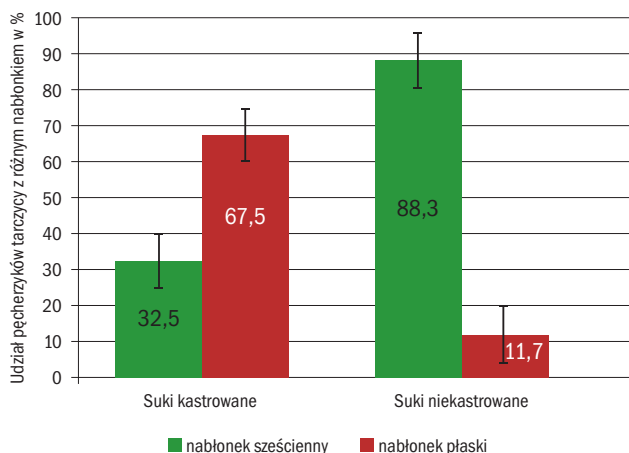
W badaniach u kastrowanych szczurów zauważono zmniejszenie pęcherzyków tarczycy, spłaszczenie nabłonka pęcherzyków, z mniejszą ilością cytoplazmy i widocznym jądrem, a koloid pęcherzyków wydawał się gęściejszy, bardziej kwasochłonny (12). Własne wyniki badania histologicznego również potwierdzają wpływ kastracji na budowę i wydzielniczość tarczycy. Przewaga komórek nabłonka jednowarstwowego płaskiego w pęcherzykach tarczycy u suk po owariektomii wskazuje na obniżoną czynność tyreocytów. Mechanizmy tych zjawisk są dotychczas nieznanne. Jednym



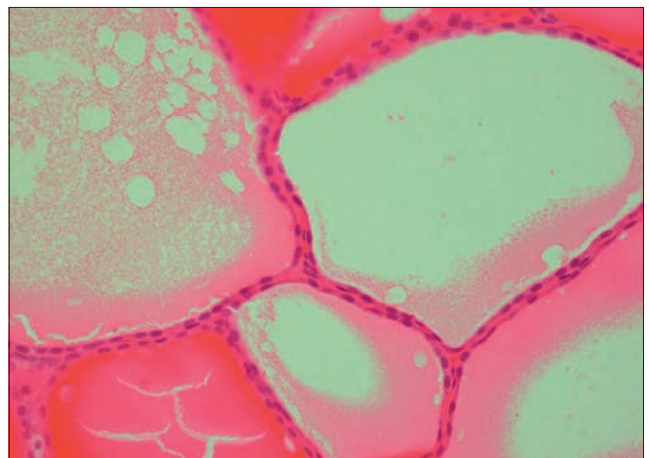
Ryc. 1. Nabłonek jednowarstwowo płaski pęcherzyków tarczycy suki kastrowanej, barwienie H-E, pow. 1000×



Ryc. 2. Nabłonek jednowarstwowo sześcienny pęcherzyków tarczycy suki niekastrowanej, barwienie H-E, pow. 1000×



Ryc. 3. Średni procentowy udział pęcherzyków z nabłonkiem jednowarstwowym płaskim i sześciennym w tarczycy samic kastrowanych i niekastrowanych



Ryc. 4. Nabłonek jednowarstwowo płaski pęcherzyków tarczycy psa samca kastrowanego, barwienie H-E, pow. 1000×



**Tabela 1.** Średni procentowy udział pęcherzyków z nabłonkiem jednowarstwowym płaskim i jednowarstwowym sześciennym w tarczycy psów kastrowanych i niekastrowanych

Odsetek pęcherzyków z nabłonkiem jednowarstwowym	Płeć	P	Kastrowane			Niekastrowane			Ogółem		
			N	$\bar{x}$	SE	N	$\bar{x}$	SE	N	$\bar{x}$	SE
Sześciennym	♀	0,00	12	32,51	7,33	11	88,25	7,66	23	60,38	5,23
	♂	0,32	8	58,86	12,87	11	76,14	10,95	19	67,50	8,40
Płaskim	♀	0,00	12	67,48	7,33	11	11,74	7,66	23	39,61	5,23
	♂	0,32	8	41,14	12,87	11	23,85	10,95	19	32,50	8,40

**Tabela 2.** Średnia wysokość nabłonka pęcherzyków ( $\mu\text{m}$ ) w tarczycy psów kastrowanych i niekastrowanych

Rodzaj nabłonka jednowarstwowego	Płeć	P	Kastrowane			Niekastrowane			Ogółem		
			N	$\bar{x}$	SE	N	$\bar{x}$	SE	N	$\bar{x}$	SE
Sześcienny	♀	0,14	12	6,02	0,22	11	6,51	0,23	23	6,27	0,16
	♂	0,21	8	5,62	0,41	11	6,32	0,32	18	5,97	0,26
Płaski	♀	0,07	12	3,00	0,12	11	3,33	0,12	23	3,17	0,08
	♂	0,59	8	2,86	0,21	11	3,05	0,17	18	2,98	0,13

z nich mogą być zmiany w ukrwieniu narządu. Gruczoł tarczowy jest jednym z najlepiej unaczynionych w organizmie. U psa krew doprowadzana jest do niego przez tętnicę tarczową doczaszkową odchodzącą od tętnicy szyjnej wspólnej. Naczyniem odprowadzającym krew z narządu jest żyła tarczowa doogonowa, uchodząca do żyły ramienno-głównowej (15). W kontekście uzyskanych wyników badań, wskazujących na skłonność do obniżonej czynności gruczołu tarczowego u zwierząt kastrowanych, warte rozważenia jest oddziaływanie estrogenów na krążenie krwi, co w przypadku ich deficytu, jako następstwa owariotomii, może skutkować upośledzeniem przepływu krwi przez tkanki i narządy. W badaniach przeprowadzonych techniką ultrasonografii z wykorzystaniem efektu Dopplera u bydła przepływ krwi w macicy był najwyższy podczas pęcherzykowej fazy cyklu (*prooestrus/oestrus*), związanej z wysokim stężeniem estrogenów, niski zaś podczas fazy lutealnej (*dioestrus*), gdy stężenie estrogenów jest na poziomie podprogowym (16). Podobne spostrzeżenia dotyczące ukrwienia jajników u psów rasy beagle opisali Köster i wsp. (17). Już w fazie *prooestrus* na dwa dni przed owulacją obserwowali wzrost przepływu krwi, który osiągnął swój maksymalny poziom podczas owulacji i dwa dni po niej, a następnie stopniowo się zmniejszał. Oddziaływanie estrogenów na przepływ krwi w naczyniach dotyczy nie tylko układu rozrodczego. W badaniach przeprowadzanych u kobiet zauważono zwiększony przepływ krwi w tętnicy szyjnej wewnętrznej wraz ze wzrostem stężenia estrogenów mierzonych w osoczu krwi (18, 19). Z kolei inni badacze obserwowali ukrwienie nerek podczas cyklu menstruacyjnego u kobiet i zauważyli spadek ciśnienia rozkurczowego

w nerkach o około 7 mmHg ( $p < 0,01$ ) podczas fazy lutealnej cyklu (20). Ponadto spostrzeżono korzystny wpływ estrogenów na chorobę wieńcową. Mechanizm tego działania jest niewyjaśniony, natomiast zauważono poprawę ukrwienia serca (21). Estrogeny mają wpływ także na przepływ krwi w naczyniach tarczycy podczas cyklu menstruacyjnego kobiet. Dochodzi do wzrostu przepływu krwi w czasie fazy pęcherzykowej. Ponadto u dziewcząt przed okresem dojrzewania i u kobiet w okresie menopauzy przepływ krwi w naczyniach jest zdecydowanie niższy w porównaniu z kobietami w okresie rozrodczym (22, 23). Polscy badacze z Akademii Medycznej w Białymstoku, oceniając metodą Dopplera przepływ krwi w naczyniach tarczycy u młodych kobiet, poczynili podobne spostrzeżenia. Do zwiększonego przepływu krwi dochodziło przy wzroście stężenia krążących estrogenów (24). W nawiązaniu do cytowanych wyników badań uzasadnione wydaje się przypuszczenie, że podobna sytuacja może zachodzić u suk. Z kolei gonadektomia przypomina stan menopauzy u kobiet. Można zatem postawić hipotezę, że deficyt estrogenów po owariotomii, przez zmniejszenie ukrwienia tarczycy, ma wpływ na jej funkcjonowanie i tym samym obniżone wydzielanie hormonów oraz zmniejszony ich odbiór i transport do tkanek i narządów docelowych. U samców podobną rolę wydaje się odgrywać testosteron (25, 26, 27, 28, 29). Ukrwienie tkanek w wyniku działania tego hormonu polega na rozszerzeniu naczyń krwionośnych, w tym drobnych. W konsekwencji niedobór hormonów płciowych może w dalszej perspektywie prowadzić do zmian o charakterze zanikowym w tarczycy, zwiększając ryzyko hipotyreozy. Ogólnie niedoczynność tarczycy można klasyfikować

ze względu na czas jej wystąpienia (wrodzona lub nabyta) oraz na stopień nasilenia objawów klinicznych (jawna i subkliniczna). Najczęściej jednak podlega ona klasyfikacji ze względu na miejsce uszkodzenia układu endokrynnego: pierwotna i wtórna. Pierwotna niedoczynność tarczycy polega na uszkodzeniu samej tarczycy i jest to najczęściej występujący rodzaj niedoczynności u psów (95% przypadków). Przyczyną uszkodzenia tarczycy może być jej limfocytarne zapalenie bądź idiopatyczny zanik. W przypadku limfocytarne zapalenia obserwuje się naciek komórek zapalnych (limfocytów, komórek plazmatycznych i makrofagów). Proces jest długotrwały i prowadzi w konsekwencji do zwłóknienia narządu i uszkodzenia tyreocytów. W przypadku idiopatycznego zaniku również dochodzi do uszkodzenia komórek pęcherzykowych i w konsekwencji zastępowania ich tkanką tłuszczową, przy braku nacieku komórek zapalnych. Nieznana jest natomiast przyczyna tego zaniku. Niektórzy autorzy uważają, że jest to ostatnia faza zapalenia limfocytarne. Obie choroby prowadzą do tego samego stanu, czyli niedoczynności tarczycy (30). Brak odpowiedniego stężenia hormonów płciowych może sprzyjać idiopatycznemu zanikowi tarczycy i w konsekwencji jej niedoczynności. Wyniki przeprowadzonych badań własnych wskazują na tendencję do zmniejszonej wydzielniczości tyreocytów u osobników kastrowanych, co wyraża się mniejszym udziałem pęcherzyków z komórkami sześciennymi.

## Piśmiennictwo

1. Akajewski A.: *Anatomia zwierząt domowych*, Tom 2. Wydanie piąte, PWRiL, Warszawa 1997, s. 302–303.
2. Kobryn H., Kobryńczuk F.: *Anatomia zwierząt*, Tom 3, PWN, Warszawa 2004, s. 19–22.

3. Eurell J. A., Frappier B.L.: *Dellmann's Textbook of Veterinary Histology*. 6<sup>th</sup> ed., Blackwell, Oxford 2006, s. 367–368.
4. Kuryszko J., Zarzycki J.: *Histologia zwierząt*, PWRiL, Warszawa 2000, s. 276–280.
5. Sawicki W., Malejczyk J.: *Histologia*, PZWL Warszawa 2012, s. 473–477.
6. Fettman M.J., Stanton C.A., Banks L.L., Hamar D.W., Johnson D.E., Hegstad R.L., Johnston S.: Effects of neutering on bodyweight, metabolic rate and glucose tolerance of domestic cats. *Res. Vet. Sci.* 1997, **62**, 131–136.
7. Lima L. P., Barros I.A., Lisboa P.C., Araújo R.L., Silva A.C.M., Rosenthal D., Ferreira A.C.F., Carvalho D.P.: Estrogen effects on thyroid iodide uptake and thyroperoxidase activity in normal and ovariectomized rats. *Steroids* 2006, **71**, 653–659.
8. Marassi M.P., Fortunato R.S., da Silva A.C., Pereira V.S., Carvalho D.P., Rosenthal D., da Costa V.M.: Sexual dimorphism in thyroid function and type 1 iodothyronine deiodinase activity in prepubertal and adult rats. *J. Endocrinology* 2007, **192**, 121–130.
9. Milne K.L., Hayes H.M. Jr.: Epidemiologic features of canine hypothyroidism. *Cornell Vet.* 1981, **71**, 3–14.
10. Panciera D.L.: Hypothyroidism in dogs: 66 cases (1987–1992). *J. Am. Vet. Med. Assoc.* 1994, **204**, 761–767.
11. Krzyżewska–Młodawska A., Max A., Bartyzel B.J.: Influence of gonadectomy on serum f<sub>4</sub> concentrations in male and female dogs. *EJPAU* 2014, **17**(1), #01.
12. Andersen D.H., Kennedy H.S.: The effect of gonadectomy on the adrenal, thyroid, and pituitary glands. *J. Physiol.* 1933, **79**, 1–30.
13. Filipović B., Sočić–Jurjević B., Ajdžanović V., Trifunović S., Manojlović–Stojanoski M., Ristić N., Nestorović N., Milošević V., Sekulić M.: The effect of orchidectomy on thyroid C cells and bone histomorphometry in middle-aged rats. *Histochem. Cell Biol.* 2007, **128**, 153–159.
14. Nathaniel D.R.: Effect of gonadectomy on the follicular cell and inclusions in mitochondria of rabbit thyroid gland. *Am. J. Pathol.* 1978, **91**, 137–148.
15. Krysiak K., Świerzyński K.: *Anatomia zwierząt 2. Narządy wewnętrzne i układ krążenia*, PWN, Warszawa 2001, s. 454, 519–520.
16. Herzog K., Bollwein H.: Application of Doppler ultrasonography in cattle reproduction. *Reprod. Domest. Anim.* 2007, **42**, 51–58.
17. Köster K., Poulsen Nautrup C., Günzel–Apel A.R.: A Doppler ultrasonographic study of cyclic changes of ovarian perfusion in the Beagle bitch. *Reproduction* 2001, **122**, 453–461.
18. Kochanowicz J., Krejza J., Korozo O., Mariak Z.: Influence of estrogens on the impedance of cerebral blood vessels. *Neurol. Neurochir. Pol.* 2005, **39**, 175–180.
19. Krejza J., Mariak Z., Huba M., Wolczyński S., Lewko J.: Effect of endogenous estrogen on blood flow through carotid arteries. *Stroke* 2001, **32**, 30–36.
20. Krejza J., Ustymowicz A., Szylak A., Tomaszewski M., Hryniewicz A., Jawad A.: Assessment of variability of renal blood flow Doppler parameters during the menstrual cycle in women. *Ultrasound Obstet. Gynecol.* 2005, **25**, 60–69.
21. Collins P., Rosano G.M.C., Sarrel Ph.M., Ulrich L., Adamopoulos S., Beale C.M., McNeill J.G., Poole–Wilson Ph.A.: 17β–Estradiol Attenuates Acetylcholine–Induced Coronary Arterial Constriction in Women but Not Men With Coronary Heart Disease. *Circulation* 1995, **92**, 24–30.
22. Chan S.T., Brook F., Ahuja A., Brown B., Metreweli C.: Alteration of thyroid blood flow during the normal menstrual cycle in healthy Chinese women. *Ultrasound Med. Biol.* 1998, **24**, 15–20.
23. Chan S.T., Brook F., Ahuja A., Brown B., Metreweli C.: Relationship of thyroid blood flow to reproductive events in normal Chinese females. *Ultrasound Med. Biol.* 1999, **25**, 233–240.
24. Krejza J., Nowacka A., Szylak A., Bilello M., Melhem L.Y.: Variability of thyroid blood flow Doppler parameters in healthy women. *Ultrasound Med. Biol.* 2004, **30**, 867–876.
25. Azad N., Pitale S., Barnes W.E., Friedman N.: Testosterone treatment enhances regional brain perfusion in hypogonadal men. *J. Clin. Endocrinol. Metabol.* 2003, **88**, 3064–3068.
26. Molinari C., Battaglia A., Grossini E., Mary D.A., Vassanelli C., Vacca G.: The effect of testosterone on regional blood flow in prepubertal anaesthetized pigs. *J. Physiol.* 2002, **15**, 365–372.
27. O'Connor E.K., Ivey J.R., Bowles D.K.: Differential effects of androgens on coronary blood flow regulation and arteriolar diameter in intact and castrated swine. *Biol. Sex Differ.* 2012, **3**, 1–11.
28. Rosano G.M.C., Leonardo F., Pagnotta P., Pelliccia F., Pannina G., Cerquetani E., della Monica P.L., Bonfigli B., Volpe M., Chierchia S.L.: Acute anti–ischemic effect of testosterone in men with coronary artery disease. *Circulation* 1999, **99**, 1666–1670.
29. Traish A.M., Kim S.W., Stankovic M., Goldstein I., Kim N.N.: Testosterone increases blood flow and expression of androgen and estrogen receptors in the rat vagina. *Sex Med.* 2007, **4**, 609–619.
30. Popiel J.: *Ocena funkcjonowania tarczycy przez pomiar stężenia tyroksyny, specyficznej tyreotropiny oraz przeciwciał antytyreoglobulinowych w surowicy psów w stanie eutyreozji i hipotyreozji*. Wrocław 2000, s. 14–22.

Dr Alicja Krzyżewska–Młodawska, ul. Gdańska 5,  
06-300 Przasnysz, e-mail: aliczka1@wp.pl