

# Klasyfikacja morfologiczna zapaleń płuc u zwierząt

Rafał Sapieryński<sup>1</sup>, Izabella Jońska<sup>2</sup>

z Katedry Patologii i Diagnostyki Weterynaryjnej oraz Katedry Chorób Małych Zwierząt z Kliniką Wydziału Medycyny Weterynaryjnej w Warszawie

Celem tego artykułu jest usystematyzowanie wiedzy na temat różnych postaci zapalenia płuc (1, 2, 3, 4) i przedstawienie własnej dokumentacji fotograficznej związanej z tym tematem.

Zapalenie płuc (*pneumonia*, *pneumonitis*) jest typem reakcji zapalnej, ukierunkowanej na elementy strukturalne tkanki płucnej, szczególnie ściany pęcherzyków płucnych. Często zapalenie płuc przebiega jednocześnie ze stanem zapalnym dolnych dróg oddechowych – oskrzeli i oskrzelików (zapalenie odoskrzelowe – *bronchopneumonia*). Do objawów klinicznych uznawanych za typowe dla zapalenia płuc należą: kaszel, z odkrztuszaniem lub bez, spowodowane bolesnością zmniejszenie podatności klatki piersiowej na ucisk, trudności oddechowe, często też objawy ogólne, takie jak: brak apetytu, osłabienie i gorączka. Rozpoznawanie zapaleń płuc opiera się na danych z wywiadu, wynikach badania klinicznego, radiologicznego klatki piersiowej, wynikach posiewu płwociny oraz ewentualnej biopsji tkanki płucnej oraz reakcji na zastosowane leczenie.

Obraz morfologiczny zapalenia płuc zdeterminowany jest przez wiele czynników, zarówno zewnątrzpochodnych (czynnik etiologiczny, warunki środowiska), jak i zależnych od gospodarza. Jeżeli chodzi o czynnik etiologiczny, to na to, jaki rozwinięty obraz zapalenia płuc wpływa rodzaj czynnika, jego zjadliwość w przypadku mikroorganizmów, intensywność działania,

droga wniknięcia, a także występowanie czynników wnikających, np. powikłanie wirusowego zapalenia płuc przez zakażenie bakteryjne. Z kolei do najważniejszych aspektów zależnych od gospodarza należy jego stan ogólny, w tym stan komórek tkanki płucnej (szczególnie pneumocytów), sprawność układu immunologicznego, rodzaj komórek biorących udział w odczynie zapalnym oraz rodzaj cytokin wydzielanych w toku odpowiedzi zapalnej.

Odpowiedź zapalna w tkance płucnej zazwyczaj rozwija się bardzo szybko, między innymi dlatego, że w warunkach prawidłowych naczynia włosniczkowe i pozawłosniczkowe pęcherzyków płucnych są miejscem występowania dużej puli leukocytów oraz z tego powodu, że diapedeza leukocytów bez względu na lokalizację odczynu zapalnego odbywa się właśnie w obrębie tej części łożyska naczyniowego. Dodatkowo w toku reakcji zapalnej nowo rekrutowane leukocyty powstające w szpiku kostnym są zatrzymywane właśnie w obrębie włosniczek pęcherzyków płucnych.

## Klasyfikacja zapaleń płuc

Klasyfikacji zapaleń płuc można dokonać w oparciu o różne kryteria, do najważniejszych z nich należą:

- przyczyna lub przypuszczalna przyczyna: wirusowe, bakteryjne, robacze (ryc. 1), grzybicze (ryc. 2), chemiczne – zachłystowe, z nadwrażliwości,

## Morphological classification of pneumonias in animals

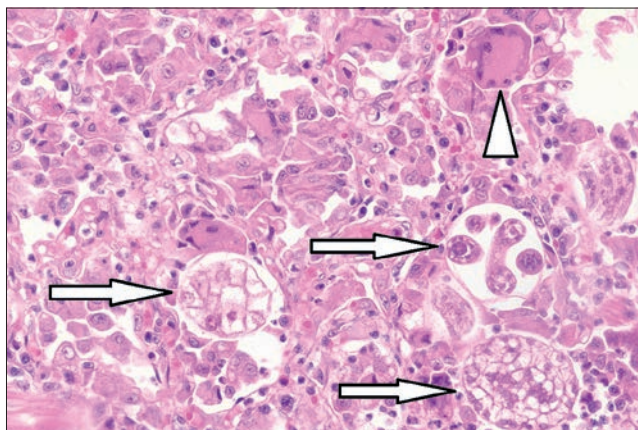
Sapieryński R.<sup>1</sup>, Jońska I.<sup>2</sup>, Department of Pathology and Veterinary Diagnostics<sup>1</sup> and Department of Small Animal Diseases with Clinic<sup>2</sup>, Warsaw University of Life Sciences – SGGW

The purpose of this paper was to describe morphological categories of inflammatory lesions in lungs. Pneumonia is the inflammation of the parenchyma of the lungs. It is often accompanied by inflammation of the airways – bronchopneumonia – and sometimes the adjoining pleura – pleuropneumonia. Pneumonia in domestic animals can be classified, basing on texture, distribution of lesions and character of the exudate, into four morphologically distinct types: bronchopneumonia, interstitial pneumonia, embolic pneumonia and granulomatous pneumonia. Etiological agents, routes of entry and sequelae of the inflammatory process can be characteristic to each type.

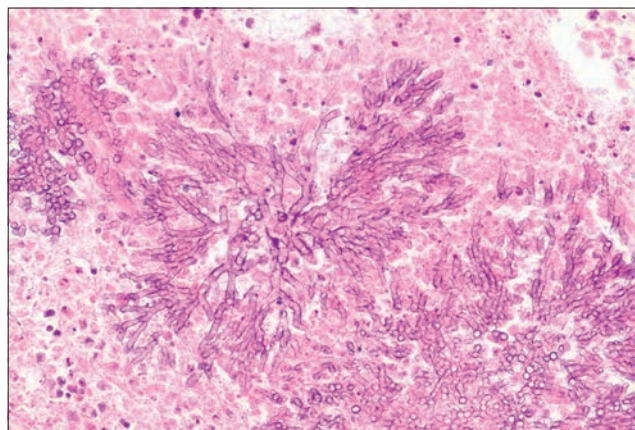
**Keywords:** bronchopneumonia, embolic pneumonia, granulomatous pneumonia, interstitial pneumonia, domestic animals.

- rodzaj wysięku: ropne, włóknikowe, ziarniniakowe, zgorzelinowe,
- rozmieszczenie zmian: ogniskowe, odoskrzelowe, rozsiane, płątowe, zrazikowe,
- czas trwania: ostre, podostre, przewlekłe.

Obecnie zaproponowano klasyfikację zapaleń płuc, która pozwala z pewnym prawdopodobieństwem określić następujące istotne klinicznie parametry: przyczynę (wirusy, bakterie, grzyby, pasożyty), drogę wniknięcia czynnika (aerogenna, hematogenna), możliwe konsekwencje (rozejście, progresja, śmierć). Klasyfikacji tej dokonuje się na podstawie oceny konsystencji tkanki płucnej, rozmieszczenia zmian w narządzie oraz obecności i charakteru gromadzącego się wysięku i na podstawie



Ryc. 1. Obraz mikroskopowy robaczego zapalenia płuc u kota (prawdopodobnie *Aleurostrongylus abstrusus*). Widoczne trzy postacie rozwojowe pasożyta (strzałki), w nacieku zapalnym dominują makrofagi, obecna też wielojądrowa komórka olbrzymia (grot strzałki). Barwienie hematoksylina-eozyna, powiększenie 200×



Ryc. 2. Obraz mikroskopowy grzybiczego zapalenia płuc u konia. Widoczna plecha grzyba (prawdopodobnie *Aspergillus* spp.) otoczona przez kruszywo komórkowe. Barwienie hematoksylina-eozyna, powiększenie 200×



tych parametrów wszystkie rodzaje zapaleń płuc można podzielić na:

- odoskrzelowe,
- śródmiąższowe,
- zatorowe,
- ziarniniakowe.

### Makroskopowe kryteria oceny zapalenia płuc

Rozmieszczenie zmian w przebiegu zapalenia płuc w dużym stopniu zależy od drogi, jaką czynnik zapaleniotwórczy wnika do narządu i, ogólnie mówiąc, może ono być:

- przednio-brzusze (większość zapaleń odoskrzelowych),
- wieloogniskowe (najczęściej zapalenia zatorowe),
- rozlane (najczęściej zapalenie śródmiąższowe),
- nasilone miejscowo (najczęściej zapalenie ziarniniakowe).

Konsystencja tkanki płucnej w przebiegu zapaleń płuc zmienia się w kierunku bardziej twardej, co jest wynikiem nagromadzenia krwi, wysięku zapalnego (obrzęk zapalny, komórki nacieku zapalnego) i rozrostu tkanki łącznej. Zwiększenie twardości tkanki płucnej określane jest mianem konsolidacji (zwątrobień, zmięśnienie) i może obejmować ono cały narząd, poszczególne płaty lub niektóre ich obszary. Dodatkowo, szczególnie w przebiegu zapaleń o charakterze ziarniniakowym, obserwuje się niekiedy występowanie zmian guzowatych lub ropni, mniej lub bardziej zagłębionych w miąższu płuc. Barwa płuc z reguły jest zmieniona na bardziej czerwoną (nagromadzenie krwi w przypadkach ostrych), jednak może też być płamista. W przypadku zapaleń odoskrzelowych w drogach oddechowych i pęcherzykach płucnych gromadzi się wysięk, a zapaleniu włóknikowemu często towarzyszy obecność złogów włókniaka na powierzchni płuc.

### Odoskrzelowe zapalenie płuc (bronchopneumonia)

Jest to specyficzny typ zapalenia płuc, w którym uszkodzenie i proces zapalny toczą się w świetle oskrzeli, oskrzelików, a następnie szerzą się na ścianę dróg oddechowych i pęcherzyki płucne. Jest to najpowszechniejszy typ zapalenia płuc u zwierząt i najczęściej obejmuje brzuszno-doczaszkowe obszary płuc (konsolidacja brzuszno-doczaszkowa). Na taką właśnie lokalizację procesu zapalnego wpływa w głównej mierze struktura drzewa oskrzelowego, większe zagęszczenie mikroorganizmów w tych częściach płuc oraz sedimentacja wysięku zapalnego.

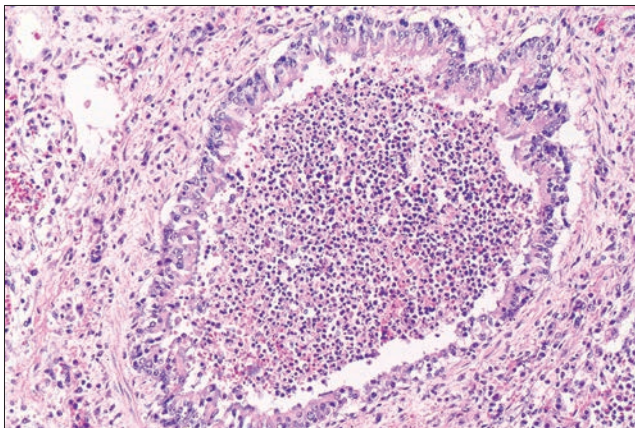
W przypadku zapaleń odoskrzelowych płuc czynnik etiologiczny wnika najczęściej drogą aerogenną i z reguły ma charakter bakteryjny lub ciała obcego (często z udziałem drobnoustrojów). Czynniki przyczynowe w pierwszej kolejności uszkadzają mechanizmy obronne dróg oddechowych (głównie nabłonki oskrzelików; **ryc. 3**), a następnie proces szerzy się drogą wstępującą (w kierunku oskrzeli) i zstępującą (w kierunku pęcherzyków płucnych). Typową cechą zapaleń odoskrzelowych jest tworzenie się i gromadzenie wysięku w drogach oddechowych i świetle pęcherzyków płucnych, a wysięk może mieć charakter nieżytowy, ropny, włóknikowy lub martwiczy, przy czym należy pamiętać, że jednoznaczne sklasyfikowanie zapalenia płuc do jednej z tych grup może nie być możliwe ze względu na występowanie form mieszanych (różnorodny wysięk zapalny).

W przypadku **zapalenia nieżytowego**, które szybko przechodzi w zapalenie **nieżytowo-ropne lub ropne** obserwuje się brzuszno-doczaszkową konsolidację płuc. We wczesnej, ostrej fazie zapalenia płuca są silnie przekrwione, a w stadiach

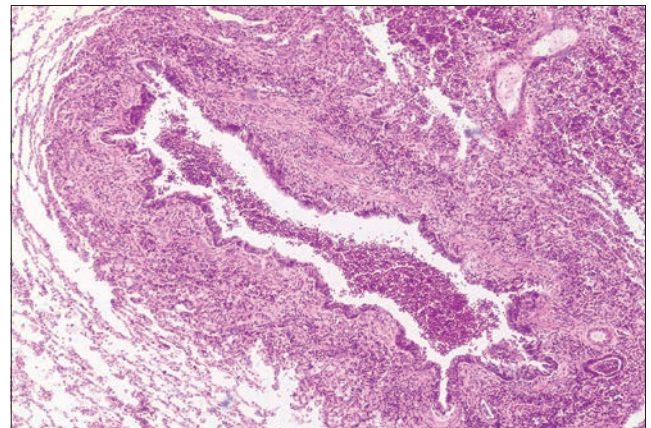
późniejszych, kiedy wypełniają się wysiękiem, stają się szare lub różowo-szare. Proces zapalny obejmuje poszczególne zraziki płucne lub ich skupiska (zapalenie zrazikowe, lobular pneumonia), z podkreśleniem rysunku zrazikowego oraz tzw. marmurkowatym obrazem. Typowe dla zapaleń odoskrzelowych jest występowanie w drogach oskrzelowych wysięku, którego wygląd jest zależny od składu komórkowego (**ryc. 4**). W obrazie histopatologicznym obserwuje się nagromadzenie w drogach oddechowych początkowo śluzowo-neutrofilowego (czyli nieżytowo-ropnego) wysięku zapalnego, który następnie staje się bardziej neutrofilowy (czyli ropny), zawiera też makrofagi i złuszczone komórki nabłonka oskrzeli i oskrzelików. Z czasem, gdy proces zapalny szerzy się na przylegającą tkankę płucną, komórki nacieku zapalnego obserwuje się też w świetle pęcherzyków płucnych. W dłużej trwających przypadkach stwierdza się rozrost tkanki limfatycznej, szczególnie okołoskrzelikowej, a także rozrost komórek nabłonka oskrzelików, który obejmuje też komórki kubkowe.

Możliwe konsekwencje odoskrzelowego zapalenia płuc, to: odcinkowe rozszerzenia oskrzeli (bronchiektazje; **ryc. 5**), ropnie płuc (**ryc. 6**), ogniskowa ropiedza lub niedodma, niekiedy zrosty opłucnej płucnej i opłucnej ścienniej.

W **zapaleniu włóknikowym** płuc uszkodzenie naczyń krwionośnych tkanek jest na tyle silne, że dochodzi do wysiękania z łożyska naczyniowego nie tylko płynu i niskocząsteczkowych białek, ale także większych białek, takich jak fibrynogen, który pozanaczyniowo ulega polimeryzacji i tworzy złogi włókniaka w świetle pęcherzyków płucnych (**ryc. 7**) i na błonach surowiczych (opłucnej; **ryc. 8**). Początkowo obserwuje się brzuszno-doczaszkową konsolidację tkanki płucnej, która jednak dość szybko obejmuje większe obszary

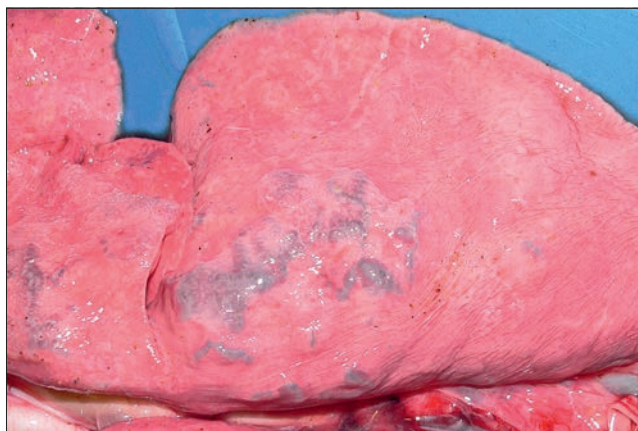

**Ryc. 3.** Obraz mikroskopowy odoskrzelowego zapalenia płuc u psa. Widoczny przekrój poprzeczny oskrzelika, który jest wysłany nabłonkiem jednowarstwowym z widocznymi cechami uszkodzenia na dole ryciny; światło oskrzelika wypełnia wysięk utworzony z neutrofilii, złuszczonej komórki nabłonka i makrofagów. Barwienie hematoksylina-eozyna, powiększenie 200×

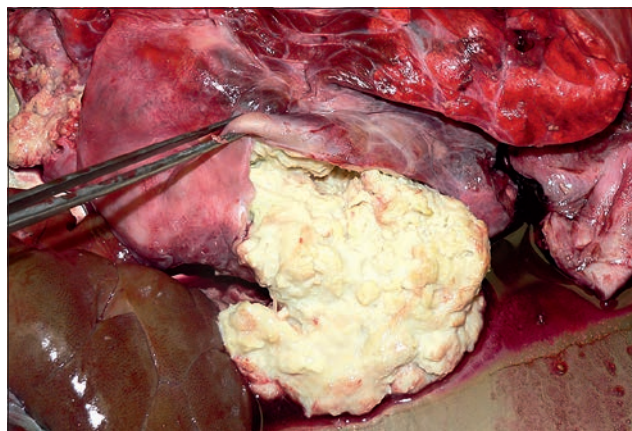


**Ryc. 4.** Obraz mikroskopowy odoskrzelowego nieżytowo-ropnego zapalenia płuc u psa. Naciek zapalny obecny w świetle oskrzelika obejmuje jego ścianę i szerzy się na pęcherzyki płucne (u góry po prawo). Barwienie hematoksylina-eozyna, powiększenie 40×

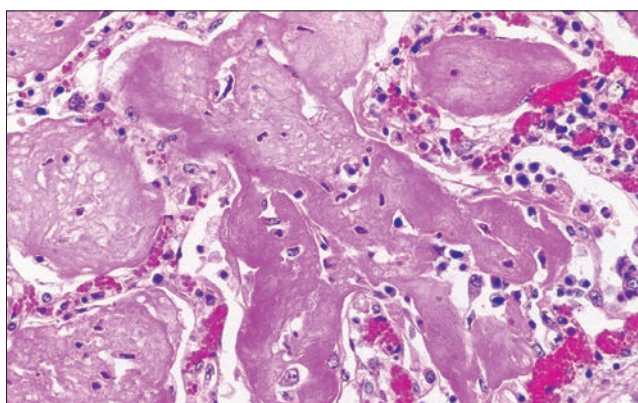




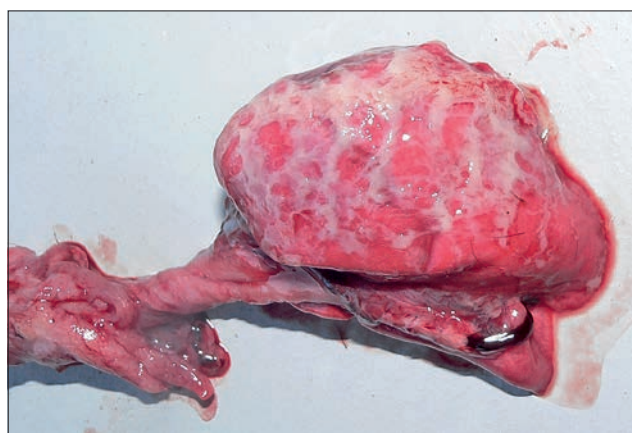**Ryc. 5.** Obraz makroskopowy płuc daniela (*Dama dama*) z widocznymi rozszerzeniami oskrzeli (bronchiektazje), jest to częsta komplikacja zapaleń odoskrzelowych płuc



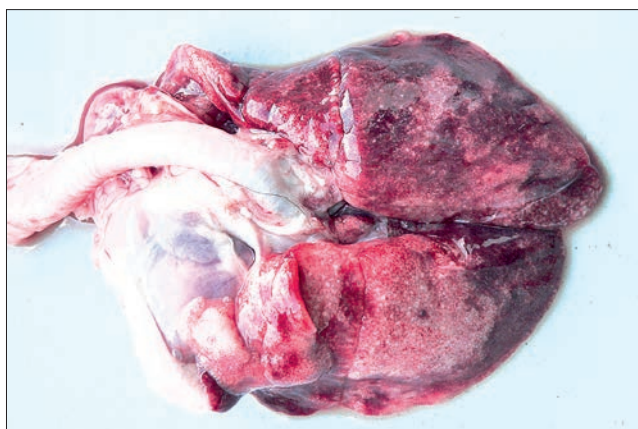
**Ryc. 6.** Obraz sekcyjny płuc żubra (*Bison bonasus*) z przeciętym ropniem. Powstawanie ropni może być komplikacją zapalenia odoskrzelowego



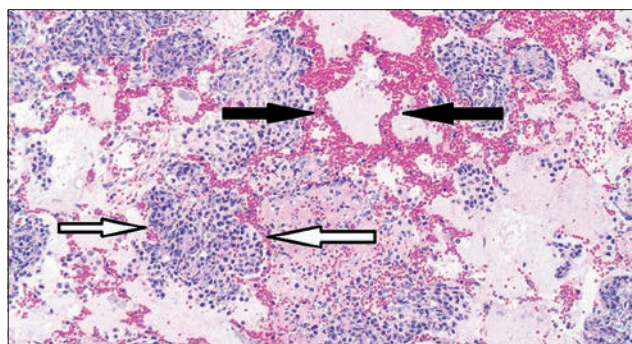
**Ryc. 7.** Obraz mikroskopowy włóknikowego zapalenia płuc u kozy. W świetle pęcherzyków płucnych widoczne różowe bezpostaciowe złoże włóknika. Barwienie hematoxylina-eozyna, powiększenie 400×



**Ryc. 8.** Obraz sekcyjny włóknikowego zapalenia płuc szczenięcia. Na powierzchni opłucnej widoczne żółte złoże włóknika



**Ryc. 9.** Obraz sekcyjny płuc szczenięcia z mikroskopowo potwierdzonym zapaleniem odoskrzelowym o charakterze włóknikowym. Widoczne zajęcie wszystkich płatów płuc



**Ryc. 10.** Obraz mikroskopowy włóknikowego zapalenia płuc u kozy. Czarnymi strzałkami oznaczony pęcherzyk w stadium nawalu – naczynia ścian pęcherzyków obficie wypełnione krwią, a w świetle pęcherzyków słabo kwasochłonne złoże białkowe – wyraz obrzęku. Białymi strzałkami oznaczony pęcherzyk w stadium zwątrobnienia szarego – pęcherzyk wypełniony ściętym wysiękiem włóknikowym oraz dużą liczbą neutrofilii. Barwienie hematoxylina-eozyna, powiększenie 100×

płuc – sąsiadujące ze sobą zraziki i całe płaty (zapalenie zrazowe, płatowe, lobar pneumonia; **ryc. 9**).

W zależności od fazy rozwijającej się reakcji zapalnej w obrazie mikroskopowym obraz zapalenia włóknikowego przybiera następujące stadia:

- nawalu – masywne przekrwienie ścian pęcherzyków płucnych, początkowe stadia wysiękania płynu (obrzęk płuc)

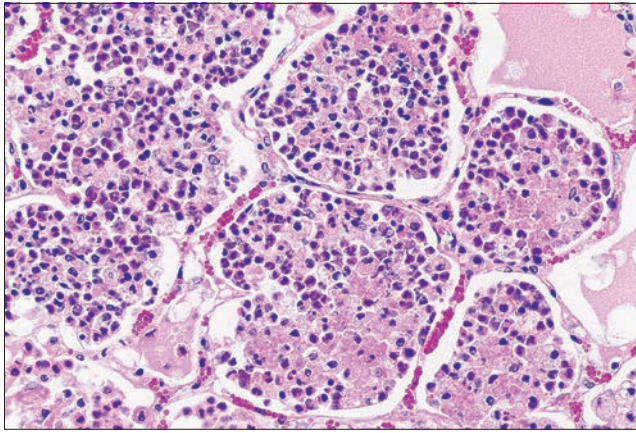
i włóknika do pęcherzyków płucnych (**ryc. 10**),

- zwątrobnienia czerwonego – w świetle pęcherzyków płucnych pomiędzy nitkami włóknika obserwuje się liczne erytrocyty, z niewielkim dodatkiem neutrofilii,
- zwątrobnienia szarego – w świetle pęcherzyków płucnych widoczne jest nagromadzenie neutrofilii (**ryc. 11**),

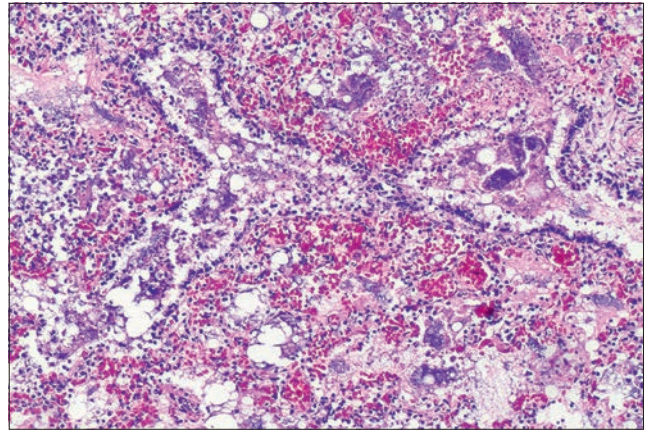
- upłynnienia – w którym neutrofile uwalniają enzymy lityczne rozpuszczające zawartość pęcherzyków płucnych (**ryc. 11**).

W przypadku zapalenia włóknikowego złoże włóknika odkładają się też na powierzchni opłucnej płucnej (*pleuropneumonia* – zapalenie płuc i opłucnej), co charakteryzuje się obecnością na tej błonie surowiczej szaro-różowo-żółtych

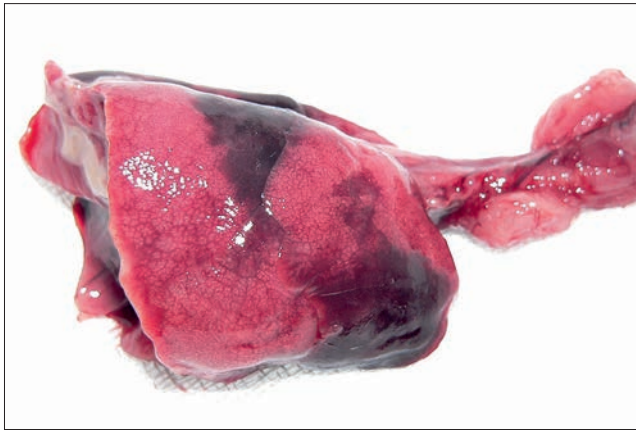



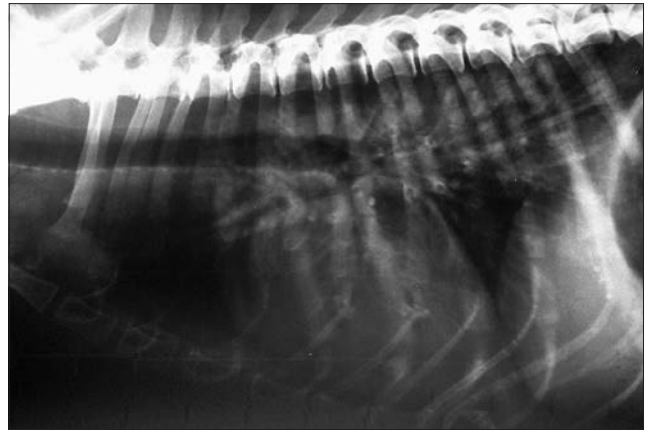**Ryc. 11.** Obraz mikroskopowy włóknikowego zapalenia płuc u kozy. Stadium upłyniania wysięku, w świetle pęcherzyków płucnych widoczne rozpadające się neutrofile i makrofagi, enzymy hydrolityczne uwalniane z tych komórek doprowadzają do rozpuszczenia wysięku zapalnego i jego ewakuacji z pęcherzyków płucnych. Barwienie hematoksylina-eozyna, powiększenie 400×



**Ryc. 12.** Obraz mikroskopowy zachyłstowego zapalenia płuc u kilkudniowego buldoga francuskiego. W oskrzelikach widoczne bardzo liczne bakterie (fioletowe ziamiste skupiska) zawieszono w kwasochłonnym (różowym) płynie – prawdopodobnie szczenię zachłysnęło się zawartością dróg rodnych podczas porodu, który przebiegał z komplikacjami. Barwienie hematoksylina-eozyna, powiększenie 100×



**Ryc. 13.** Obraz sekcyjny płuc buldoga opisanego na rycinie 12, zmiany mają charakter ogniskowy (zależnie od miejsca aspiracji płynu)



**Ryc. 14.** Zdjęcie rentgenowskie profilowe klatki piersiowej psa: widoczne nacieczenia okołooskrzelowe i plamiste zacieńczenia widocznych obszarów pól płucnych, zwłaszcza płatów doogonowych. Obraz rentgenowski wskazuje na odoskrzelowe zapalenie płuc

mas (w zależności od składu wysięku zapalnego).

Zapalenie włóknikowe płuc często ma ciężki przebieg, z możliwością rozwinięcia się masywnej martwicy tkanki płucnej, tworzeniem dużych ilości wysięku włóknikowego, a także rozwojem posocznicy. Częstym mechanizmem zejścia tych dwóch typów zmian jest zastąpienie obszarów martwicy oraz złogów włókniaka młodą tkanką łączną (ziarniną), która z czasem ulega dojrzwaniu z wytworzeniem tkanki łącznej włóknistej – co skutkuje zwłóknieniem/zbliznowacaniem płuc, powstaniem blizn, zarastającego zapalenia oskrzelików, czy zrostów opłucnej, a nawet zarośnięcie jamy opłucnej.

**Zapalenie zachyłstowe** jest typem zapalenia płuc, które charakteryzuje się tym, że komórkowy naciek zapalny, często przebiegający z martwicą tkanek, jest spowodowany aspiracją do dróg oddechowych i dalej do pęcherzyków płucnych czynników o charakterze ciał obcych (**ryc. 12**). Czynnikiem zapaleniotwórczy w takich przypadkach

dostaje się do płuc poprzez drogi oddechowe, a proces zapalny rozpoczyna się od uszkodzenia dolnych dróg oddechowych, szerząc się następnie na tkankę płucną, co daje podstawy do zaliczenia zachyłstowego zapalenia płuc do zapaleń odoskrzelowych. Do jednych z częstszych przyczyn zachyłstowego zapalenia płuc należą środki medyczne podawane doustnie (np. parafina płynna u kotów z przewlekłymi zaparciami, kontrast stosowany w radiografii przewodu pokarmowego), szczególnie gdy odruch połykania u leczonego osobnika jest zaburzony (zaburzenia świadomości). Rzadziej zachyłstowe zapalenie płuc u zwierząt jest spowodowane aspiracją treści pokarmowej, wymiocin, wód płodowych lub innych płynów, a nawet gazów. Nasilenie reakcji zapalnej w takich przypadkach zależne jest od natury zaaspirowanego ciała obcego, obecności i rodzaju drobnoustrojów, a także rozmieszczeniem zaaspirowanego materiału w obrębie tkanki płucnej. Proces zapalny może obejmować oba płuca (szczególnie

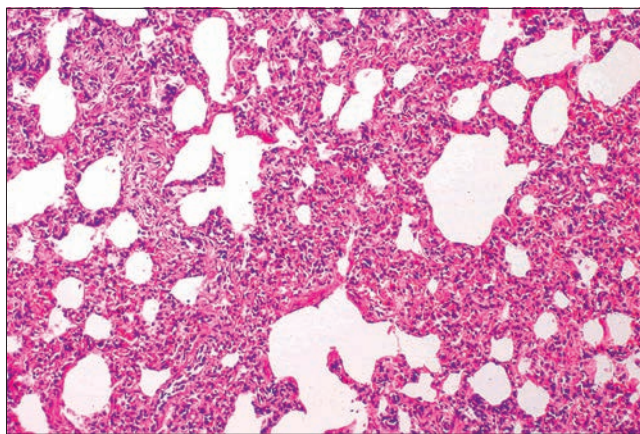
płaty doczaszkowe) lub jest ograniczony tylko do jednego płata, szczególnie prawego doczaszkowego (**ryc. 13**).

Na **ryc. 14** zaprezentowano obraz rentgenowski odoskrzelowego zapalenia płuc.

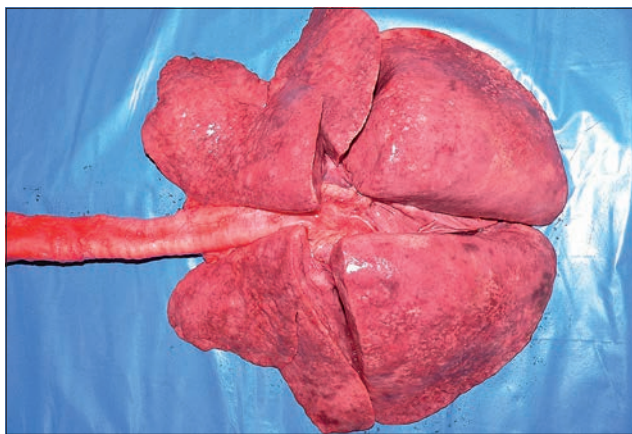
### Zapalenie śródmiąższowe (pneumonia interstitialis)

Zapalenie śródmiąższowe płuc to specyficzny typ zapalenia płuc, w którym pierwotne uszkodzenie oraz reakcja zapalna toczą się w obrębie jednej z trzech ścian pęcherzyków płucnych: śród błonka, błony podstawnej, nabłonka oddechowego, a następnie rozprzestrzenia się na tkankę śródmiąższową. Czynnikiem zapaleniotwórczy wnika do płuc najczęściej drogą naczyń krwionośnych (kompleksy immunologiczne, bakterie w przebiegu posocznicy, toksyny, wirusy endoteliotropowe) lub poprzez górne drogi oddechowe (pyły, dymy, gazy, wirusy pneumotropowe) i uszkadza odpowiednio, komórki śród błonka naczyń lub nabłonek oddechowy.

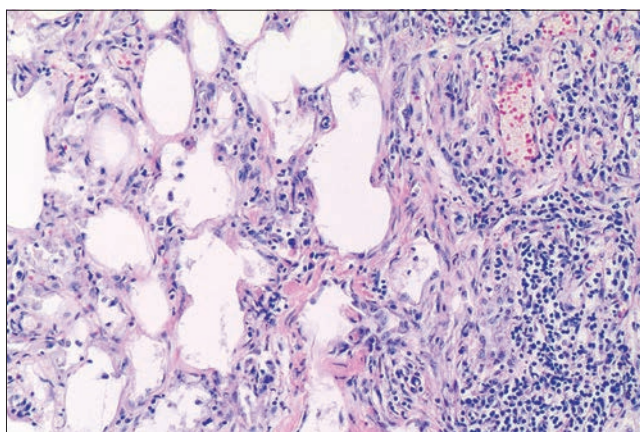




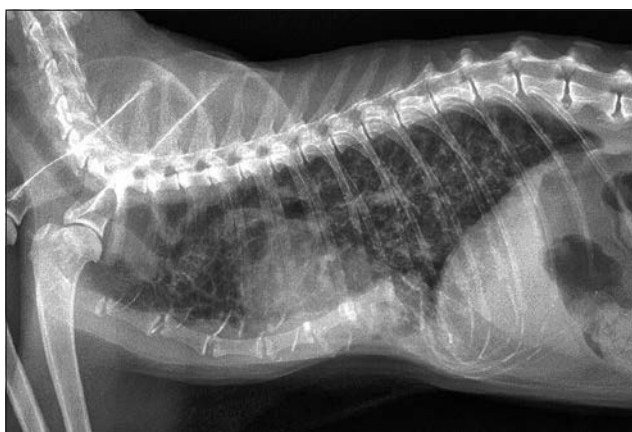
**Ryc. 15.** Obraz mikroskopowy zapalenia śródmiąższowego płuc u kota. Typową cechą obrazu mikroskopowego jest naciek komórkowy zapalny w przegrodach międzypęcherzykowych, który powoduje ich poszerzenie, a przez to zmniejszenie światła pęcherzyków płucnych. Barwienie hematoxylina-eozyna, powiększenie 100×



**Ryc. 16.** Obraz sekcyjny śródmiąższowego zapalenia płuc u psa. Płuca zapadły się po wyjęciu z klatki piersiowej, są ciężkie i mają twardą konsystencję, a powierzchnia jest drobnoguzkowa



**Ryc. 17.** Obraz mikroskopowy zapalenia śródmiąższowego płuc u psa z ryc. 16. Zwraca uwagę włóknienie ścian pęcherzyków płucnych (po środku i na lewo) oraz masywny naciek komórek jednojądrowych (po prawej stronie). Barwienie hematoxylina-eozyna, powiększenie 100×



**Ryc. 18.** Zdjęcie rentgenowskie profilowe klatki piersiowej kota. Widoczne nasilone zmiany niestrukturalne roziane w miąższu płuc, znacznie ograniczające ich przejrzystość. Obraz wskazuje na śródmiąższowe zapalenie płuc

To z kolei wyzwała kaskadę reakcji zapalnej, w tym nagromadzenie wysięku zapalnego w tkance śródmiąższowej (przegrodach międzypęcherzykowych) oraz rekrutację komórek zapalnych, początkowo neutrofilii, które dość szybko są zastępowane przez komórki jednojądrowe (limfocyty, makrofagi). Dodatkowo ma miejsce proliferacja pneumocytów II typu, które zastępują uszkodzone pneumocyty I typu. W przypadkach bardziej przewlekłych w przegrodach międzypęcherzykowych dochodzi do rozrostu tkanki łącznej, gromadzenia się dużej liczby limfocytów, a także proliferacji pneumocytów II typu, co sprawia, że ściany pęcherzyków są wydatnie zgrubiałe, a światło tych struktur ulega zmniejszeniu (**ryc. 15**). W części przypadków limfocyty proliferują intensywnie w tkance śródmiąższowej oraz w przestrzeniach okołoskrzelikowych, tworząc grudki chłonne, a w połączeniu z innymi komórkami także struktury o wyglądzie mikroziarniniaków. Typową cechą zapalenia śródmiąższowego jest brak wyraźnego wysięku w drogach oddechowych

(oskrzelikach, oskrzelach), chociaż w części przypadków taki wysięk zapalny może się pojawić w szczególności podczas zakażeń wirusami pneumotropowymi (np. wirus nosówki psów), które z jednej strony uszkadzają komórki dolnych dróg oddechowych, a z drugiej predysponują zwierzę do wikłających zakażeń bakteryjnych, co w konsekwencji prowadzi do formy mieszanej zapalenia śródmiąższowego/zapalenia odoskrzelowego (*pneumonia bronchointerstitialis*).

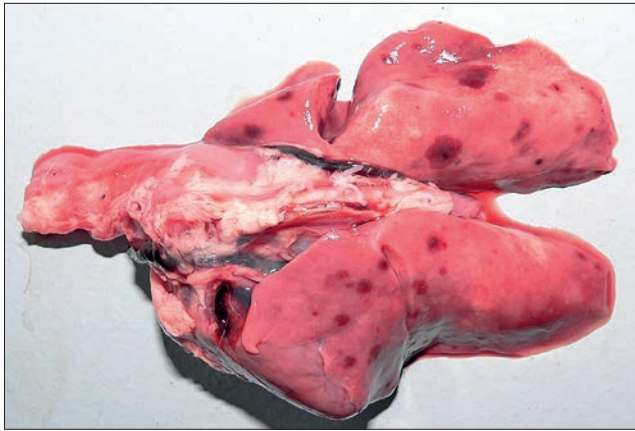W przypadku zapalenia płuc śródmiąższowego zajęciu ulegają zazwyczaj wszystkie płaty, a w związku z nagromadzeniem komórek i tkanki łącznej w ścianie pęcherzyków nie dochodzi do zapadania się tkanki płucnej po otwarciu klatki piersiowej (**ryc. 16**). W przypadkach bardziej zaawansowanych, gdy objętość płuc wyraźnie się zwiększa, można zaobserwować odciski żeber na żebrowej powierzchni płatów. Konsystencja płuc jest elastyczna lub gumiasta, a w przypadkach przewlekłych, kiedy dochodzi do wytworzenia dużych ilości tkanki łącznej może być twarda (**ryc. 17**). Barwa

płuc zależy od stadium, wypełnienia krwią, nasilenia nacieku zapalnego oraz włóknienia i bywa bladoszara, różowa lub czerwona, przy czym płuca są jednolicie zabarwione lub rzadziej plamiste. Obraz rentgenowski typowy dla śródmiąższowego zapalenia płuc zaprezentowano na **ryc. 18**.

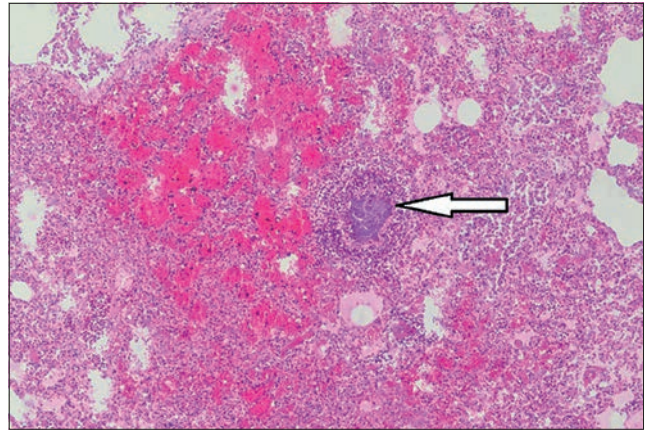
### Zapalenie zatorowe (pneumonia embolica)

Zapalenie zatorowe jest szczególnym typem zapalenia płuc, w którym czynnik uszkadzający pochodzi z krwi, a proces zapalny i towarzyszący mu naciek komórkowy jest ogniskowany na tętniczkach płucnych oraz włosniczkach ścian pęcherzyków płucnych. W przypadkach takich czynnikiem uszkadzającym są różnego typu czopty zatorowe (czop zatorowy, *embolus* – patologiczny obiekt niesiony z prądem krwi), w szczególności sterylne lub zakażone fragmenty zakrzepów, krążące we krwi bakteirie, rzadziej pasożyty, czy komórki nowotworowe. Najczęściej zapalenie zatorowe płuc obserwuje się w przebiegu ropni

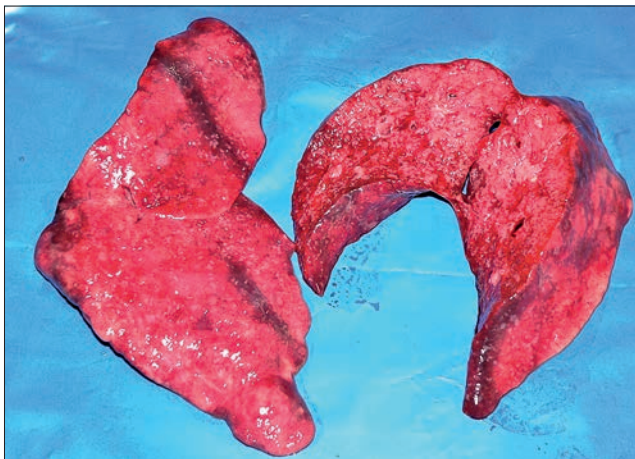




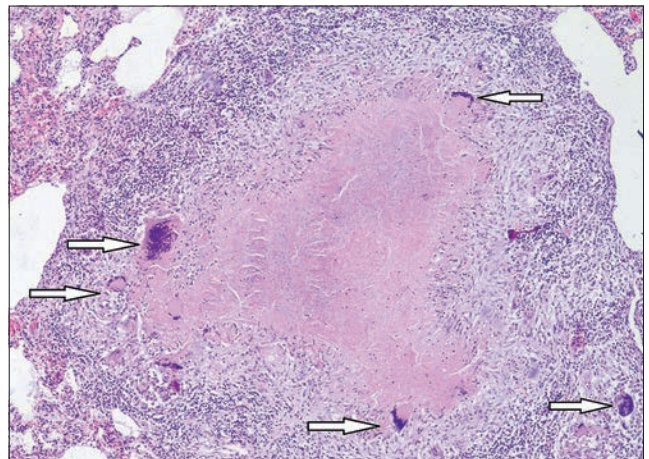
**Ryc. 19.** Obraz sekcyjny zatorowego zapalenia płuc u królika. Widoczne różnej wielkości, przypadkowo rozproszone w całych płucach zmiany o charakterze ognisk krwotocznych; z czasem takie ogniska ewoluują w kierunku ropni



**Ryc. 20.** Obraz mikroskopowy zatorowego zapalenia płuc u szczenięcia. Strzałką oznaczono naczynie krwionośne, w którym znajduje się duży zlepek bakterii (fioletowe drobnoziarniste złoże), otoczony przez naciek neutrofilowy. Na górze i po lewej od naczynia widoczne zmiany o charakterze krwotocznym. Barwienie hematoksylina-eozyna, powiększenie 40x



**Ryc. 21.** Obraz sekcyjny fragmentów płuc psa z ziarniniakowym zapaleniem płuc. W mięszu płuc bardzo liczne, często zlewające się ze sobą obszary zapalenia ziarniniakowego (ciemne pręgi to zmiany pośmiertne). W tym przypadku badanie mikroskopowe preparatów odciskowych płuc wykazało obecność prątków kwasoopornych (dzięki uprzejmości dr. Michała Czopowicza i dr Olgi Szaluś)



**Ryc. 22.** Obraz mikroskopowy gruźlicy płuc u bydła. Charakterystyczny obraz gruźelka: w centrum obszar martwicy serowatej, otoczony naciekiem utworzonym z makrofagów i komórek olbrzymich (strzałki), bardziej obwodowo znajdują się limfocyty. Barwienie hematoksylina-eozyna, powiększenie 40x

wątroby, bakteryjnego zapalenia wsierdzia, a u osesków pojawia się ono w przebiegu zakażeń odpępowinowych; częstym źródłem zatorów są miejsca katetyzacji żył.

Pierwotnym miejscem uszkodzenia tkanki płucnej jest śródbłonek drobnych tętniczek oraz naczyń włosowatych. Wędrujący z prądem krwi czop zatorowy natrafia w końcu na miejsce, którego średnica jest mniejsza od niego, dochodzi do zablokowania przepływu krwi oraz bezpośredniego kontaktu drobnoustrojów z śródbłonkiem naczyniowym. Kontakt ten wywołuje zniszczenie komórek śródbłonka, umożliwia adhezję bakterii, które zaczynają produkować toksyny i zapoczątkowują proces zapalny. Pojawiająca się reakcja zapalna z naciekiem komórek, szczególnie neutrofilów przyczynia się do pogłębienia miejscowego uszkodzenia naczyń, łącznie z ich błoną podstawną, dzięki czemu proces szerzy się na przyległą tkankę płucną śródmiąższową (ściany pęcherzyków płucnych).

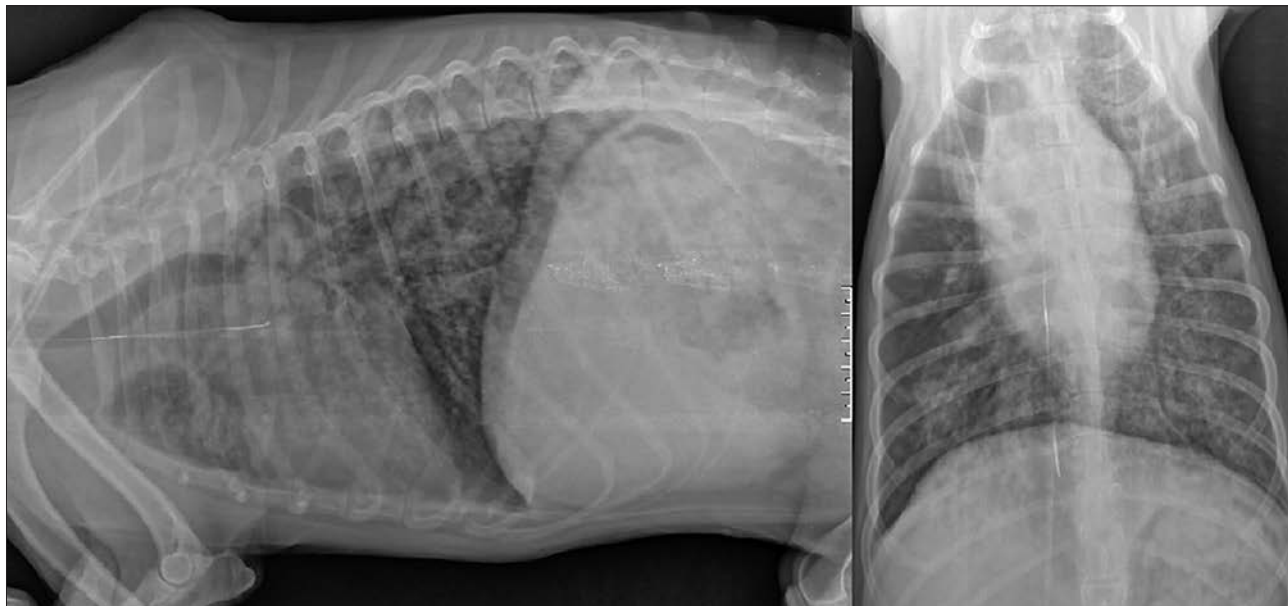
W związku z faktem, że czynnik etiologiczny w przypadku zatorowego zapalenia trafia do płuc drogą krwi, to zmiany morfologiczne mają wieloogniskowy charakter, obejmują wszystkie płaty i są mniej lub bardziej regularnie rozmieszczone w obrębie płuc. Początkowo ogniska są niewielkie (osiągają średnicę do 1 cm), jasne i są otoczone wyraźnym pasem przekrwienia. Z czasem, o ile zwierzę przeżyje, zmiany ulegają progresji w kierunku większych ognisk krwotocznych (ryc. 19), jednak rozwój zapalenia ropnego sprawia, że ostatecznie ogniska mają charakter ropni.

W obrazie mikroskopowym stwierdza się obecność kolonii bakteryjnych w świetle uszkodzonych naczyń krwionośnych, otoczonych przez komórkowy naciek zapalny utworzony z neutrofilów (ryc. 20). W związku z uszkodzeniem naczyń krwionośnych, dochodzi do wycieku erytrocytów, dlatego też całe ognisko jest przesiąknięte krwią.

### Zapalenie ziarniniakowe (pneumonia granulomatosa)

Zapalenie ziarniniakowe płuc to specyficzny typ zapalenia płuc, w którym czynniki zapaleniotwórcze wnikają drogą hematogenną lub rzadziej aerogenną i nie mogą być łatwo wyeliminowane przez fagocytozę. W związku z tym proces postępuje w kierunku reakcji zapalnej o charakterze ziarniniakowym – często z tworzeniem ziarniniaków zapalnych. Do najpowszechniejszych przyczyn ziarniniakowego zapalenia płuc u zwierząt należą: grzyby (*Cryptococcus neoformans*, *Coccidioides immitis*, *Histoplasma capsulatum*), bakterie (*Mycobacterium bovis*), pasożyty (motylka wątrobowa, robaki płucne), wirusy (koronawirus kotów) oraz ciała obce (pyły).

W obrazie makroskopowym zapalenia ziarniniakowego obserwuje się obecność licznych lub bardzo licznych



**Ryc. 23.** Zdjęcie rentgenowskie profilowe (po lewej) i strzałkowe (po prawej) klatki piersiowej psa. Widoczne masywne zmiany w mięszu pól płucnych znacznie ograniczające ich przejrzystość; zmiany są szczególnie nasilone w obszarze lewych płatów płuc. Charakter zmian wskazuje na zmiany zapalne śródmiąższowe; w prawym polu płuc widoczne organizowanie się zacienień w formy upostaciowane – możliwe formowanie zmian guzkowych; uniesienie tchawicy na zdjęciu profilowym wskazuje na powiększenie węzłów chłonnych śródpiersiowych. W badaniu pośmiertnym i mikroskopowym stwierdzono ziarniniakowe zapalenie płuc w przebiegu zakażenia mykobakteriami (zdjęcie dzięki uprzejmości lek. wet. Arkadiusza Olkowskiego)

drobnoguzkowych (prosówkowatych) lub guzowatych ognisk rozproszonych przypadkowo w mięszu płuc (ryc. 21). Zmiany są najczęściej twarde lub gumiate, często kuliste, mogą zlewać się ze sobą, obserwowane są powierzchownie (szczególnie przy zakaźnym zapaleniu otrzewnej kotów) lub są zatopione w mięszu płuc. W centralnych obszarach większych guzów obserwuje się niekiedy zmiany o charakterze serowacenia, a w przypadku ziarniniaków gruźliczych u bydła także obszary wapnienia. Obraz mikroskopowy

w przypadku zapalenia ziarniniakowego jest najczęściej typowy, np. w przypadku gruźlicy obserwuje się klasyczne gruzelki, z centralnym obszarem martwicy otoczonym przez ułożone palisadowato makrofagi nabłonkowe oraz komórki olbrzymie (ryc. 22). Bardziej obwodowo układają się limfocyty i inne komórki nacieku zapalnego, z najbardziej skrajnie zlokalizowanym pasem utworzonym z tkanki łącznej włóknistej. Obraz rentgenowski ziarniniakowego zapalenia płuc jest przedstawiony na ryc. 23.

## Piśmiennictwo

1. McGavin M.D., Zachary J.F.: *Pathologic Basis of Veterinary Disease*. 4<sup>th</sup> ed., Mosby Elsevier, St. Louis 2007, s. 458–538.
2. Maxie G. M.: *Jubb, Kennedy and Palmers Pathology of Domestic Animals*, vol. 2, 5<sup>th</sup> ed., Saunders Elsevier, 2007, s. 523–655.
3. McGavin M.D., Carlton W.W., Zachary J.F.: *Thomson's Special Veterinary Pathology*, 3<sup>rd</sup> ed, Mosby, St. Louis 2001, s. 126–195.
4. Kumar V., Abbas A.K., Fausto N., Aster J.C.: *Robbins and Cotran Basis of Disease*, 8<sup>th</sup> ed., Saunders Elsevier, 2010, s. 677–737.