

30. O'Connor R.M., Lane T.J., Stroup S.E., Allred D.R.: Characterization of a variant erythrocyte surface antigen (VESA1) expressed by *Babesia bovis* during antigenic variation. *Mol. Biochem. Parasitol.* 1997, **89**, 259-270.
31. Chauvin A., Moreau E., Bonnet S., Plantard O., Malandrin L.: *Babesia* and its hosts: adaptation to long-lasting interactions as a way to achieve efficient transmission. *Vet. Res.* 2009, **40**, 37, DOI: 10.1051/vetres/2009020
32. Ziomko I., Cencek T.: *Inwazje pasożytnicze zwierząt gospodarskich – wybrane metody diagnostyczne*. Drukarnia Piotra Włodarskiego, Warszawa 1999.
33. Kraje A.C.: Canine haemobartonellosis and babesiosis. *Compend. Contin. Educ. Vet.* 2001, **23**, 310-319.
34. Zygnier W., Gójska-Zygnier O., Szmidt K.: Zastosowanie winkrystyny i cyklofosfamid w leczeniu utrzymującej się niedokrwistości i małopłytkowości po inwazji *Babesia canis* u psa. *Życie Wet.* 2011, **86**, 374-378.
35. Carli E., Tasca S., Trotta M., Furlanello T., Caldin M., Solano-Gallego M.: Detection of erythrocyte binding IgM and IgG by flow cytometry in sick dogs with *Babesia canis canis* or *Babesia canis vogeli* infection. *Vet. Parasitol.* 2009, **162**, 51-57.
36. Furlanello T., Fiorio F., Caldin M., Lubas G., Solano-Gallego L.: Clinicopathological findings in naturally occurring cases of babesiosis caused by large form *Babesia* from dogs of northeastern Italy. *Vet. Parasitol.* 2005, **134**, 77-85.

Dr Wojciech Zygnier, Zakład Parazytologii i Inwazyjologii, Katedra Nauk Przedklinicznych, Wydział Medycyny Weterynaryjnej SGGW, ul. Ciszewskiego 8, 02-786 Warszawa

## Gruczolak – niezłośliwy nowotwór pochodzenia nabłonkowego gruczołu sutkowego u suk

Anna M. Badowska-Kozakiewicz

z Zakładu Biofizyki i Fizjologii Człowieka Warszawskiego Uniwersytetu Medycznego

Nowotwory gruczołu sutkowego u suk pod względem częstości występowania zajmują drugie miejsce po nowotworach skóry. W ocenie histopatologicznej ok. 40–50% guzów gruczołu sutkowego stanowią nowotwory złośliwe (1), z czego większość to nowotwory złośliwe pochodzenia nabłonkowego (2, 3). Nowotwory te wywodzą się z nabłonka pęcherzyków lub przewodów i przybierają postać gruczolakoraków brodawkowatych, cewkowych prostych lub złożonych oraz raków litych (4). Występują tu też nowotwory z komórek mioepitelialnych oraz tkanek mezenchymalnych. W badaniach własnych wśród 161 guzów gruczołu sutkowego według wstępnej oceny histopatologicznej stwierdzono również zdecydowaną przewagę nowotworów złośliwych pochodzenia nabłonkowego. Złośliwe nowotwory pochodzenia mezenchymalnego występowały mniej licznie, podobnie jak „guzy mieszane”.

Artykuł ten traktuje o nowotworach niezłośliwych pochodzenia nabłonkowego, które stanowią znacznie mniej liczną grupę w porównaniu z nowotworami złośliwymi, co znajduje potwierdzenie w badaniach własnych; wśród 138 nowotworów pochodzenia nabłonkowego, niezłośliwe stanowiły tylko 10,14%. Wyniki opracowań, dotyczące liczby i rodzaju nowotworów w gruczole sutkowym psów, podawane przez różnych autorów są odmienne. Na ogół oceniano, że około połowę stanowią nowotwory niezłośliwe (5, 6). Moulton (7) uważa, że nowotwory niezłośliwe stanowią około 80% przypadków, a większość badanych guzów (65%) to „guzy mieszane”, a więc takie, w utkanie których oprócz

tkanek pochodzenia nabłonkowego występują także tkanki chrzęstna i kostna. Neururak i wsp. (8) twierdzą, że zmiany niezłośliwe to około 27% badanych guzów.

Zarówno wyniki własne, jak i wyniki innych autorów są bardzo rozbieżne, a różnorodność tych danych wynika z braku jednolitych kryteriów oceny i w związku z tym jednolitej klasyfikacji nowotworów.

Najczęściej diagnozowaną grupą nowotworów niezłośliwych pochodzenia nabłonkowego są gruczolaki (*adenoma*), w których zwykle widoczne są pęcherzyki i cewki gruczołowe, wysłane dobrze zróżnicowanymi sześciennymi nabłonkiem na błonie podstawnej i otoczone warstwą komórek mioepitelialnych. Niekiedy pęcherzyki wypełnione są wydzieliną.

### Cel i założenia pracy

W świetle powyższych informacji interesujące wydawało się podjęcie pracy, której celem była ocena częstości występowania nowotworów niezłośliwych pochodzenia nabłonkowego gruczołu sutkowego u psów – gruczolaków oraz ocena histopatologiczna i immunohistochemiczna tych nowotworów. Dla osiągnięcia celu zaplanowano określenie rodzaju nowotworu oraz immunohistochemiczną ocenę ekspresji antygenu jądrowego Ki-67, białka p53, cyklooksygenazy-2 oraz receptorów estrogenowych (ER).

### Materiał i metody

Materiał badawczy stanowiły guzy gruczołu sutkowego suk pobrane w trakcie zabiegów chirurgicznych przeprowadzonych

w warszawskich lecznicach weterynaryjnych oraz w Klinice Małych Zwierząt Katedry Nauk Klinicznych Wydziału Medycyny Weterynaryjnej SGGW. W przypadku każdego pacjenta odnotowywano dane dotyczące rasy i wieku psa.

Wycinki guzów utrwalano w 8% formalinie buforowanej fosforanami. Po 24-godzinnym utrwaleniu materiał odwadniano w szeregu alkoholi o wzrastających stężeniach kolejno: 50, 60, 70, 80, 90, 96% oraz alkoholu absolutnym i ksylenie, a następnie zatapiano w parafinie. Błoczki parafinowe krojono na skrawki o grubości 4 µm. Uzyskane skrawki barwiono różnymi metodami w celach diagnostycznych. W preparatach barwionych metodą hematoksylina-eozyna (H-E) określono: rodzaj nowotworu (według klasyfikacji WHO; 9); stopień histologicznej złośliwości, uwzględniając formowanie tubul, intensywność dzielenia się i stopień zróżnicowania komórek nowotworowych; indeks mitotyczny obliczono jako średnią liczbę mitoz w 10 polach widzenia, przy powiększeniu obiektywu 40× (pole powierzchni 0,17 mm<sup>2</sup>); obecność i intensywność nacieków komórkowych w nowotworach według skali: (– brak nacieku, +/- naciek minimalny, + naciek niewielki, ++ naciek o średniej intensywności, +++ naciek intensywny. W badaniach immunohistochemicznych oceniono ekspresję antygenu jądrowego Ki-67, receptorów estrogenowych (ER), białka p53 oraz cyklooksygenazy-2.

### Wyniki

#### Wyniki badań histopatologicznych

W zebranym materiale operacyjnym zdiagnozowano 150 (93%) nowotworów oraz 11 (7%) zmian nienowotworowych: 8 zapaleń, 2 rozrosty i 1 chrząstkę. Wśród 150 guzów stwierdzono 138 (92%) nowotworów pochodzenia nabłonkowego i 12 (8%) nowotworów pochodzenia mezenchymalnego. Wśród nowotworów pochodzenia nabłonkowego zdiagnozowano tylko 14 nowotworów niezłośliwych – gruczolaków (*adenoma*), zaś pozostałe

## Mammary gland adenoma, a benign epithelial tumor in dogs

Badowska-Kozakiewicz A.M., Department of Biophysics and Human Physiology, Medical University of Warsaw

Mammary gland tumors are the most frequently diagnosed neoplasms in female dogs. Roughly 80% of canine mammary tumors are diagnosed in bitches older than 7 years. About 30% of the cases are malignant mammary carcinoma. Most commonly diagnosed group of benign tumors of epithelial origin are adenomas, which usually are visible glandular vesicles and coils, sent a well-diversified cubic epithelium in basement membrane and surrounded by a layer of myoepithelial cells. Sometimes the bubbles are filled with secretion. According to the World Health Organization (WHO), canine mammary tumors are histologically classified into four categories: malignant tumors, benign tumors, unclassified tumors, and mammary hyperplasias/dysplasias. This classification reflects cellular atypia, pattern of neoplastic growth (e.g. tubulopapillary vs. solid), the origin of neoplastic cells (e.g. epithelial vs. mesenchymal), and descriptive morphology of each cellular component. Subclassification depends on clarification of neoplastic cell profile. The most common types are benign mixed tumor, adenoma, and adenocarcinoma. Benign mixed tumors consist of epithelial tumors and mesenchymal tumors, which can be manifested as bone, cartilage, or fibrous tumor. The definitive diagnosis is based on histopathology on excisional biopsy specimens. In addition to aforementioned histological classification, WHO suggests tumor-node-metastasis (TNM) staging on canine mammary tumors to provide more practical prognostic information. Material for the investigation comprised tumors of the mammary gland collected from bitches during surgical procedures performed in Warsaw Veterinary Clinics. All evaluations were conducted with histopathological and immunohistochemical methods using suitable antibodies. The aim of the study was to investigate the differentiation grade, proliferative activity and expression of the protein p53, estrogenic receptors and cyclooxygenase-2.

The highest value of the mitotic index was characteristic for solid and simple cancers and neoplasms with the highest degree of histological malignancy. Results of expression of the nuclear antigen Ki-67 were similar. Expression of COX-2 was observed in 95% of cancers, in case of which, the complex cancers constituted the highest percentage (48.4%). The highest expression of COX-2 was revealed in simple and complex cancers and in cancers with the 3rd degree of histological malignancy. The significant correlation between expression of COX-2 and high mean value of the mitotic index was found. The high expression of COX-2 was also correlated with the expression of protein p53. Obtained results suggest that cyclooxygenase-2 may be a prognostic factor, but it requires detailed clinical confirmation.

**Keywords:** bitch, mammary gland, neoplasms.

124 stanowiły nowotwory złośliwe. Do dalszych badań immunohistochemicznych, w których określone były wybrane markery rokownicze, zostały skierowane nowotwory niezłośliwe pochodzenia nabłonkowego – gruczolaki (ryc. 1).

### Wyniki badań nacieków komórkowych w gruczolakach

W większości przypadków nacieki umiejscowione były w podścielisku, głównie na obwodzie guzów; tylko w nielicznych przypadkach nacieki występowały okołonaczyniowo lub w pęcherzykach gruczolowych. W skład nacieków zapalnych wchodziły limfocyty, granulocyty obojętnochłonne i makrofagi. Intensywność nacieków komórkowych oceniano w oparciu o podaną poprzednio skalę czterostopniową. Stwierdzono istotną zależność między stopniem intensywności nacieków komórkowych a rodzajem nowotworu. W 50% raków litych nie stwierdzono występowania nacieków komórkowych, tylko 33% tych nowotworów wykazywało obecność nacieków komórkowych na poziomie +, zaś 16,7% na poziomie ++. Wśród raków złożonych najliczniejszą grupę stanowiły te raki złożone, w których stwierdzono obecność nacieków komórkowych na poziomie + i ++. Najliczniejszą grupą wśród poszczególnych rodzajów nowotworów, wykazującą +++ poziom intensywności nacieków komórkowych, była grupa raków złożonych (16,7%). Z całej puli (133 nowotworów) największy udział procentowy (45,1%) wykazywały nowotwory, w których stwierdzono obecność nacieków komórkowych na poziomie +. Wykazano różnice w średniej intensywności nacieków komórkowych w poszczególnych rodzajach nowotworów. Największa

średnia intensywność nacieków komórkowych była w rakach złożonych, następnie w rakach prostych, gruczolakach i rakach litych, a szczególnie różnice są widoczne pomiędzy gruczolakami a rakami złożonymi ( $p=0,007$ ) oraz między rakami litymi, a rakami złożonymi ( $p=0,05$ ; ryc. 2).

### Wyniki badań immunohistochemicznych

#### Wyniki badań aktywności proliferacyjnej – wartość indeksu mitotycznego

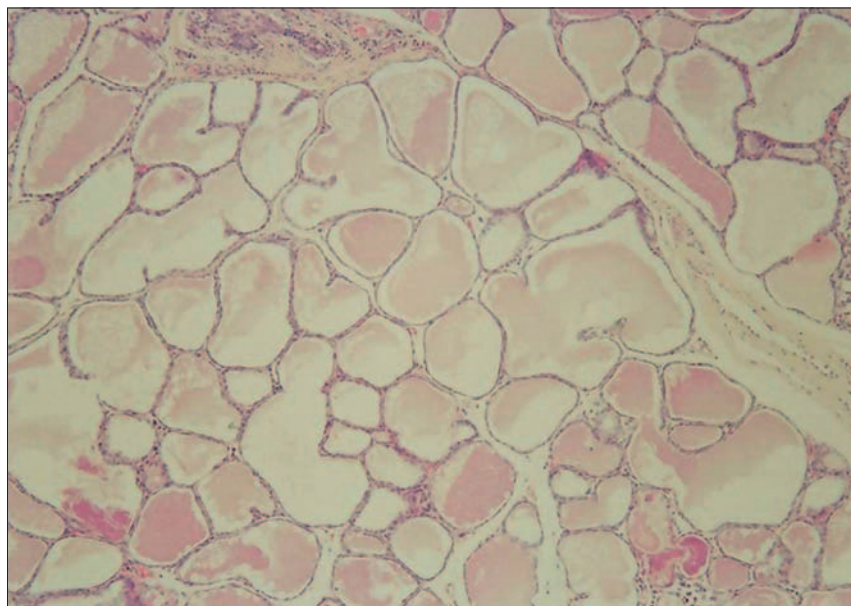
Wartość indeksu mitotycznego, liczona na podstawie obecności figur mitotycznych w komórkach nowotworowych, różniła się istotnie w poszczególnych rodzajach nowotworów (ryc. 3). Najniższa aktywność proliferacyjna obserwowana była w gruczolakach, zaś najwyższa w rakach prostych i litych (ryc. 3).

#### Wyniki badań aktywności proliferacyjnej – immunohistochemiczna ocena ekspresji antygeny jądrowego Ki-67

Ekspresja białka Ki-67 obserwowana była w jądrach komórkowych komórek nowotworowych, które ulegały podziałom. Analiza statystyczna obrazuje istotne różnice między poszczególnymi rodzajami nowotworów. Najniższa liczba komórek wykazujących ekspresję białka Ki-67 obserwowana była w gruczolakach, zaś najwyższa w rakach litych i prostych (ryc. 4).

#### Wyniki badań ekspresji białka p53 w komórkach nowotworowych

Ekspresję białka p53 obserwowano w jądrach komórek nowotworowych. Wśród wszystkich nowotworów pozytywną reakcję białka p53 obserwowano w 70 (52,6%) nowotworach. Ekspresję



Ryc. 1. Gruczolak (adenoma) sutka suki, barwienie, H-E, pow. 20×

białka p53 stwierdzono tylko w 4 gruczolakach. Największą liczbę nowotworów wykazujących pozytywną reakcję białka p53 stanowiły raki złożone i proste.

### Wyniki badań ekspresji receptorów estrogenowych $\alpha$ w gruczolakach

Ekspresję receptorów estrogenowych  $\alpha$  (ER) stwierdzono w największym procencie w rakach złożonych (43,9%), następnie w rakach prostych (42,6%), gruczolakach (28,6%), a najmniejszy procent guzów wykazujących ekspresję ER – stanowiły raki lite (16,7%). Analizując średnią liczbę komórek wykazujących ekspresję ER stwierdzono najwyższą ich ekspresję w rakach prostych, nie wykazano istotnych różnic między poszczególnymi rodzajami nowotworów, a pod względem stopnia histologicznej złośliwości najwyższą ekspresję stwierdzono w rakach o najwyższym stopniu złośliwości, również nie stwierdzono statystycznej istotności pomiędzy stopniami histologicznej złośliwości. Analiza średniej liczby komórek wykazujących pozytywną reakcję ER pokazuje, że wraz ze wzrostem złośliwości nowotworów rośnie ekspresja receptorów estrogenowych, a ponieważ gruczolaki należą do nowotworów niezłośliwych, w związku z tym ekspresję receptorów estrogenowych stwierdzono w niewielkich przypadkach gruczolaków, jak również intensywność ekspresji ER była niska.

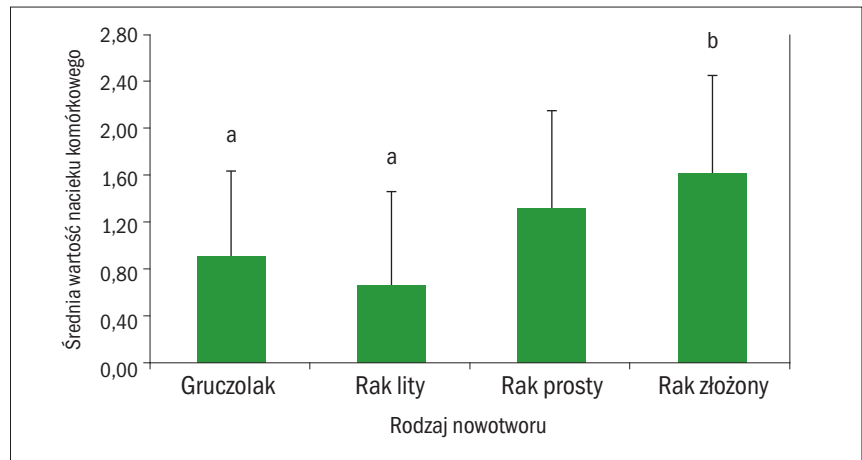
### Wyniki immunohistochemicznej oceny ekspresji cyklooksygenazy-2

Ekspresję cyklooksygenazy-2 oceniano w cytoplazmie komórek nowotworowych. W 13 gruczolakach spośród 14 stwierdzono ekspresję Cox-2 (ryc. 5), podobnie w rakach litych (5 z pośród 6). W 36,9% rakach prostych obserwowano pozytywną reakcję Cox-2. Do oceny ekspresji Cox-2 zastosowano dwie metody: pierwszą polegającą na zliczaniu komórek nowotworowych o pozytywnie zabarwionej cytoplazmie w 1000 komórek nowotworowych i drugą z wykorzystaniem 5-stopniowej skali według Soslow i wsp. (10) oraz Dore i wsp. (11).

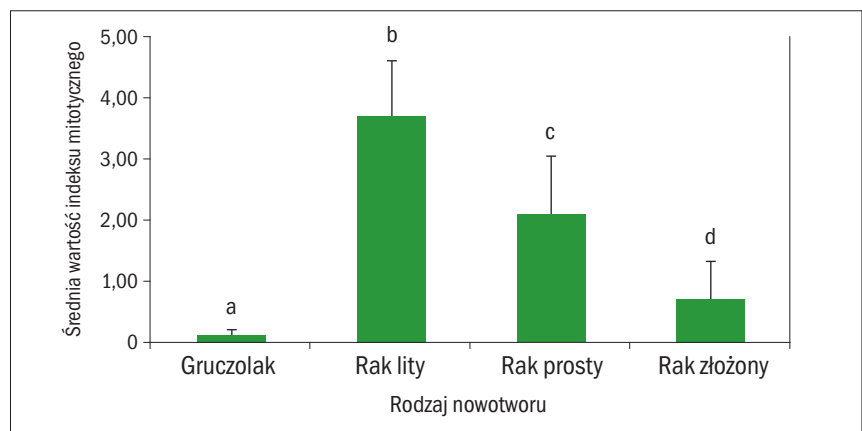
Wśród wszystkich nowotworów wykazujących pozytywną reakcję (122) największy procent stanowiły raki złożone (48,4%). Analizując średnią liczbę komórek wykazujących pozytywną reakcję cyklooksygenazy-2, stwierdzono najwyższą ekspresję w rakach prostych i złożonych oraz rakach o najwyższym stopniu histologicznej złośliwości. W analizie statystycznej stwierdzono istotne różnice pomiędzy rakami prostymi i złożonymi ( $p=0,043$ ).

### Omówienie wyników

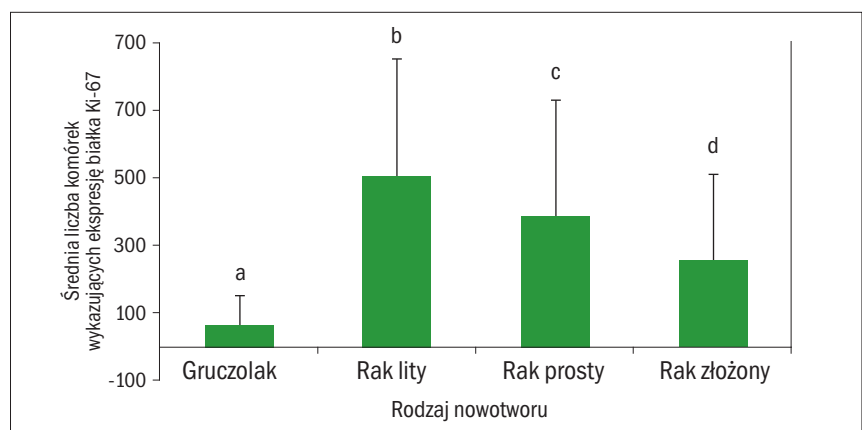
Na podstawie danych literaturowych można zauważyć, że badacze swoją uwagę



**Ryc. 2.** Średnia intensywność nacieków komórkowych w poszczególnych rodzajach nowotworów. Wyniki przedstawiono w postaci średnich  $\pm$  SD. Różne litery nad słupkami odnoszą się do tego samego parametru i świadczą o różnicy istotnej statystycznie ( $p \leq 0,05$ ) między średnimi



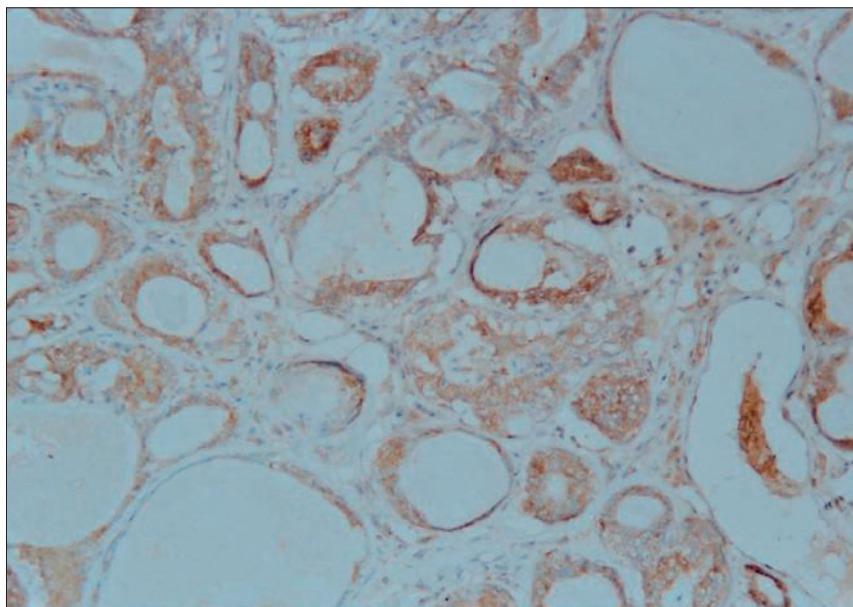
**Ryc. 3.** Średnia wartość indeksu mitotycznego w poszczególnych rodzajach nowotworów pochodzenia nabłonkowego. Wyniki przedstawiono w postaci średnich  $\pm$  SD. Różne litery nad słupkami odnoszą się do tego samego parametru i świadczą o różnicy istotnej statystycznie ( $p \leq 0,05$ ) między średnimi



**Ryc. 4.** Średnia liczba komórek wykazujących ekspresję białka Ki-67 w poszczególnych rodzajach nowotworów pochodzenia nabłonkowego. Wyniki przedstawiono w postaci średnich  $\pm$  SEM. Różne litery nad słupkami odnoszą się do tego samego parametru i świadczą o różnicy istotnej statystycznie ( $p \leq 0,05$ ) między średnimi

skupiają przede wszystkim na złośliwych nowotworach pochodzenia nabłonkowego gruczołu sutkowego u psów, nieco mniej uwagi poświęca się nowotworom niezłośliwym, np. gruczolakom. Dane literaturowe co do częstości występowania nowotworów niezłośliwych u suk nie są jednoznaczne. Löhr (12) stwierdził, że 50% nowotworów

gruczołu sutkowego suk stanowią nowotwory złośliwe, Hellmén (13) ocenił częstotliwość występowania nowotworów złośliwych na 68%. Jednak są też opracowania, z których wynika, że około połowę stanowią nowotwory niezłośliwe (5, 6). Moulton (7) uważa, że nowotwory niezłośliwe stanowią około 80% przypadków. Nerurkar



Ryc. 5. Gruczolak (*adenoma*) sutka suki, obraz komórek wykazujących ekspresję cyklooksyzgenazy-2, pow. 20×

i wsp. (8) twierdzą, że zmiany niezłośliwe to około 27% badanych guzów gruczołu sutkowego u suk. W badaniach własnych nowotwory niezłośliwe pochodzenia nabłonkowego stanowiły zaledwie 10,1%.

Z dotychczasowych badań wynika, że czynnikiem rokowniczym może być obecność lub brak komórkowych nacieków zapalnych (14). Dane dotyczące częstości występowania nacieków komórkowych w nowotworach gruczołu sutkowego suk są bardzo skąpe. Gilbertson (6) stwierdził nacieki komórkowe w 35% badanych zmianach przedrakowych i raków inwazyjnych. W badaniach własnych procent nowotworów, w których występowały nacieki był wyższy – 88%, większą intensywność nacieku wykazywały nowotwory o wyższym stopniu histologicznej złośliwości. Podobne rezultaty przedstawiła Skrzypczak (14), a także Kelly 1988 (15) w nowotworach sutka u kobiet. Autorzy uważają, że obecność nacieków ma pozytywne znaczenie w hamowaniu wzrostu nowotworu. Część badań dowiodła, że obecność nacieków wiąże się z dobrym (16) lub złym rokowaniem (17), a inne, że nie ma żadnej wartości rokowniczej (18). W badaniach własnych nie wykazano związku nacieków komórkowych z innymi markerami nowotworowymi, podobnie jak w badaniach Rodo (19). Warto zwrócić uwagę na obecność w niektórych guzach ognisk martwicy, co może zacięrać prawidłowość wyników. Przeanalizowano również rozmieszczenie nacieków komórkowych. Uzyskane wyniki są odmienne od badań innych autorów, gdyż nacieki obserwowano w podścielisku, a nie rozproszone (15, 20), ale podobnie było ich więcej na obwodzie guza. Rola nacieków komórkowych w obrębie guza pozostaje niewyjaśniona i kontrowersyjna.

Uznany markerem w raku sutka u kobiet są receptory estrogenowe (ER). Badania ekspresji receptorów estrogenowych, jak dotychczas, dały niejednoznaczne wyniki. Martin i wsp. (21), badając 228 guzów u suk, wykazali ekspresję ER zaledwie w 2,1% badanych nowotworów. Z kolei Pena i wsp. (22) diagnozując 21 przypadków raka z jednocześnie toczącym się procesem zapalnym, nie stwierdzili ekspresji receptorów estrogenowych. Według Sartin i wsp. (23) największe szanse na długi okres przeżycia po zabiegu mają suk, u których w guzach wykazano ekspresję samego ER lub w koekspresji z receptorami progesteronowymi (PgR), bowiem przy braku ER i PgR badacze zaobserwowali najkrótszy okres przeżycia. Millanto i wsp. (24) w badanych 47 rakach sutka suk stwierdzili, że ekspresja ER oraz PgR w tych guzach nie koreluje z czasem przeżycia ani histologicznymi parametrami guza. Podobnie Sobczak-Filipiak i Malicka (3) wykazały brak korelacji między ekspresją receptorów estrogenowych a indeksem mitotycznym.

W badaniach stwierdzono ekspresję receptorów estrogenowych w 40% przebadanych nowotworów. Uzyskane wyniki wskazują najwyższą ekspresję ER alfa w rakach prostych oraz rakach o najwyższym stopniu złośliwości. Wykazano istotną statystycznie korelację między indeksem mitotycznym a ekspresją receptorów estrogenowych. Nowak (25) w swoich badaniach 48 guzów od suk w wieku od 7 do 15 lat stwierdził ekspresję ER tylko w 6%. Mulas (26) uzyskał odmienne wyniki, stwierdził on ekspresję ER alfa w nowotworach niezłośliwych. Podobnie w badaniach McEwen i wsp. (27) wykazali ekspresję receptorów estrogenowych w około 50% przypadków, a poziom ekspresji znacząco wyższy był

w nowotworach niezłośliwych, zupełnie odmiennie od wyników badań własnych. Wyniki Nieto i wsp. (28) są odmienne, gdyż ich badania pokazują korelację pomiędzy ekspresją antygenu jądrowego Ki-67 a ekspresją ER. Autorzy tych badań najwyższy poziom ekspresji obserwowali w rakach prostych i złożonych, podobnie jak w badaniach własnych. Inaczej uważają Rutteman (29), Sartin (23) oraz Geraldles (30), którzy twierdzą, że wysoka ekspresja ER jest obecna w gruczolakach, a gruczolakoraki wykazują niższy poziom ekspresji tego markera.

Piśmiennictwo prezentuje rozbieżne wyniki badań immunohistochemicznych ekspresji ER alfa w nowotworach gruczołu sutkowego u suk. Zdania co do receptorów estrogenowych jako czynników rokowniczych są bardzo podzielone, niektórzy autorzy uznali je za pozytywny czynnik (26, 19), ale też istnieją głosy postulujące, iż są one negatywnym markerem rokowniczym (14). Ciekawe wydaje się, że w badaniach własnych niska ekspresja ER alfa korelowała ujemnie z wysoką ekspresją antygenu jądrowego Ki-67. Tego samego zdania jest Pena (21), która prowadziła badania w nowotworach sutka u suk oraz Ding (31), badający raki sutka kobiet. Na podstawie badań własnych można wnioskować, że ekspresja receptorów estrogenowych może mieć znaczenie w ocenie złośliwości nowotworów, lecz nie wykazano znaczących powiązań z innymi markerami. Podsumowując, należy zaznaczyć, że wyniki te są tylko częściowo zbieżne z rezultatami innych autorów lub są wyraźnie odmienne; należy pamiętać o dużej zależności procesów kierujących karcynogenezą. Wobec rozbieżności w wynikach różnych badań wydaje się, że receptory estrogenowe nie mogą stanowić markera prognostycznego w nowotworach sutka u suk.

Ważnym czynnikiem uznanym za marker złośliwości nowotworu jest aktywność proliferacyjna. Aktywność proliferacyjna zależna była w sposób istotny zarówno od rodzaju nowotworu, jak i stopnia histologicznej złośliwości. Najwyższą wartością indeksu mitotycznego charakteryzowały się raki lite i proste oraz nowotwory o najwyższym stopniu histologicznej złośliwości. Podobnie kształtowały się wyniki ekspresji antygenu jądrowego Ki-67. Najwyższa ekspresja białka Ki-67 została odnotowana w rakach litych i prostych oraz nowotworach o trzecim stopniu histologicznej złośliwości. Jest dużo prac poświęconych badaniom ekspresji białka Ki-67 w komórkach nowotworowych. Podobne wyniki uzyskał Nieto (28), który prowadził badania na nowotworach gruczołu sutkowego i stwierdził, że ekspresja antygenu jądrowego Ki-67 jest wysoka

w nowotworach o wyższym stopniu histologicznej złośliwości. Podobne rezultaty uzyskali również Peña (22), Giziński (32) i Szczubiał (33). Badali oni ekspresję antygenu jądrowego Ki-67 w nowotworach gruczołu sutkowego u suk i doszli do wniosków, że wyższa ekspresja Ki-67 jest ważną jako czynnik prognostyczny i wiąże się bowiem z wyższym ryzykiem powstawania przerzutów, krótszym okresem do nawrotu choroby oraz krótszym całkowitym okresem przeżycia. W medycynie podobne wyniki uzyskano w badaniach nowotworów sutka u kobiet, w których wykazano, że nowotwory o najwyższym stopniu histologicznej złośliwości odznaczają się wysoką ekspresją białka Ki-67, będącego istotnym czynnikiem prognostycznym. Odmienne wyniki uzyskał Löhr (12), badając zależność między ekspresją Ki-67 a czasem przeżycia, ryzykiem nawrotu choroby, stanem węzłów chłonnych, stopniem histologicznej złośliwości oraz rodzajem nowotworu.

Na szybkość wzrostu guza mają wpływ czynniki związane z hamowaniem cyklu komórkowego i promujące apoptozę komórek nowotworowych, w warunkach fizjologicznych taką funkcję pełni m.in. gen *p53* i jego produkt białkowy. U psów ekspresję w genie białka *p53* stwierdzono w nowotworach niezłośliwych (34) i złośliwych (35, 34, 36) gruczołu sutkowego. Muto (34) w swoich badaniach nie wykazał związku pomiędzy ekspresją *p53* a histologicznym typem nowotworu, ale wnioskował, iż białko to, będące produktem mutacji genu *p53* może pełnić istotną funkcję w procesie karcynogenezy, a także może być niekorzystnym czynnikiem prognostycznym. Podobne rezultaty w swoich badaniach uzyskał Chung-Ho (37), twierdząc, że obecność białka *p53* w komórkach guza jest związana z jego złośliwością i źle rokuje w przypadku nowotworów gruczołu sutkowego u suk.

W badaniach własnych ekspresję białka *p53* obserwowano w jądrach komórek nowotworowych zarówno w nowotworach niezłośliwych, jak i złośliwych. Spośród wszystkich raków ponad 50% wykazywało pozytywną reakcję białka *p53*. Najniższą ekspresję zanotowano w gruczolakach, a tylko w 4 nowotworach niezłośliwych stwierdzono reakcję pozytywną na bardzo niskim poziomie. Analizując wyniki uzyskane w badaniach własnych, stwierdzono najwyższą ekspresję białka *p53* w rakach złożonych, a pod względem stopnia histologicznej złośliwości najwyższy poziom ekspresji obserwowano w rakach o 1 i 2 stopniu złośliwości.

Bardzo nieliczne są badania ekspresji Cox-2 w nowotworach gruczołu sutkowego u suk (11, 38, 39), a zagadnienie to wydaje się bardzo interesujące także ze

względu na sugestie, że Cox-2 ma zdolność blokowania apoptozy, a także wykazuje związek z innymi markerami nowotworowymi. Stwierdzono jedynie ekspresję Cox-2, lecz nie uzyskano odpowiedzi, co do związku tej ekspresji z innymi czynnikami uważanymi za markery prognostyczne, jak aktywność proliferacyjna, stopień histologicznej złośliwości czy ekspresja receptorów estrogenowych. Ekspresję cyklooksygenazy-2 stwierdzono w wielu nowotworach u psów, np. w raku płaskonabłonkowym (40), raku pęcherza moczowego (41), raku nerki (42) czy w nowotworach gruczołu sutkowego (11, 37).

W badaniach własnych spośród wszystkich badanych nowotworów pochodzenia nabłonkowego aż 91,7% z nich wykazało pozytywną ekspresję Cox-2. Wśród raków najliczniejszą grupę 49,6% wykazującą ekspresję Cox-2 stanowiły raki złożone, nieco mniejszą gruczolakoraki proste 37,8%. Podobne rezultaty otrzymał Dore (11), bowiem stwierdził on pozytywną reakcję Cox-2 w 67% rakach złożonych i 47% rakach prostych. W badaniach własnych stwierdzono, że wśród raków najwyższą ekspresją Cox-2 odznaczają się raki proste, a najniższą lite. Podobne dane przedstawił Heller (43), stwierdzając ekspresję Cox-2 w gruczolakorakach, a nie wykazał jej w rakach litych. W przypadku gruczolaków ekspresję Cox-2 stwierdzono w 13 na 14 przypadków tych nowotworów, zaś poziom ekspresji Cox-2 w gruczolakach był bardzo niski.

## Piśmiennictwo

- Rutteman G.R., Withrow S.J., MacEwen E.G.: Tumors of the mammary gland. W: *Small Animal Clinical Oncology*. Withrow S.J., MacEwen E.G. (edit.), 3<sup>rd</sup> ed., Philadelphia 2001, s. 455-477.
- Malicka E., Piusiński W., Sendecka H., Bielecki W., Osińska B., Lenartowicz-Kubrat Z.: Nowotwory psów stwierdzone w badaniach anatomopatologicznych w latach 1985-1993. *Medycyna Wet* 1996, **52**, 103-106.
- Sobczak-Filipiak M., Malicka E.: Diagnostyka nowotworów gruczołu mlekowego z uwzględnieniem metod immunocytochemicznych. W: *Materiały Konferencyjne. Onkologia weterynaryjna* pod red. Rotkiewicza T., Olsztyn 1997, s. 100-107.
- Misdorp W.W. Meuten D. (edit.): *Tumors in Domestic Animals*. Iowa State Press, Black Publishing Company. 4<sup>th</sup> ed., 2002, s. 575-606.
- Bostock D.E., Moriarty J., Crocker J.: Correlation between histological diagnosis mean nucleolar organizer region count and prognosis in canine mammary tumors. *Vet. Pathol.* 1992, **29**, 381-385.
- Gilbertson S.R., Kurzman I.D., Zachran R.E., Hurvitz H.J., Black M.M.: Canine mammary epithelial neoplasms: biologic implications of morphologic characteristics assessed in 232 dogs. *Vet. Pathol.* 1983, **20**, 127-142.
- Moulton J.E.: Tumors of mammary gland. W: *Tumors in Domestic Animals*. 3<sup>rd</sup> ed., University of California Press, Berkeley 1990, s. 518-549.
- Nerurkar V.R., Naik S.N., Lalitha V.S., Chitale A.R., Ishwad C.S., Jalnapurkar B.V.: Mammary tumours in dogs and their similarities with human breast cancer. W: *Bamji M.S. (edit.): Proceedings of Symposium on Animal Information Service Center*, NIN, ICMR, India, 1990, s. 35-40.
- Misdorp W. Else R.W., Hellmen E., Lipscomb T.P.: Histological classification of mammary tumors of the dog and cat. *World Health Organization*, Geneva 1999.
- Soslow R.A., Dannenberg A.J., Rush D., Woerner B.M., Khan K.N., Masferrer J., Koki A.T.: COX-2 is expressed

in human pulmonary, colonic and mammary tumours. *Cancer* 2000, **89**, 2637-2645.

- Doré M., Lanthier I., Sirois J.: Cyclooxygenase-2 expression in canine mammary tumors. *Vet. Pathol.* 2003, **40**, 207-212.
- Löhr C.V., Teifke J.P., Failing K., Weiss E.: Characterization the standardized AgNOR method with postfixation and immunohistochemical detection of Ki-67 and PCNA. *Vet. Pathol.* 1997, **34**, 212-221.
- Hellmen E., Bergstrom R., Holmberg L., Spanberg I.B., Hansson K., Lindgren A.: Prognostic factors in canine mammary tumors: a multivariate study of 202 consecutive cases. *Vet. Pathol.* 1993, **30**, 20-27.
- Skrzypczak M.: *Angiogeneza w nowotworach gruczołu sutkowego suk*. Rozprawa na stopień doktora, SGGW, Warszawa 2004.
- Kelly P.M.A., Davison R.S., Bliss E., McGee J.O.D.: Macrophages in human breast disease: a quantitative immunohistochemical study. *Br. J. Cancer* 1988, **57**, 174-177.
- Rilke F., Colnaghi M.I., Cascinelli N., Andreola S., Baldini M.T., Bufalino R., Della Porta G., Menard S., Pierotti M.A., Testori A.: Prognostic significance of HER-2/neu expression in breast cancer and its relationship to other prognostic factors. *Int. J. Cancer* 1991, **49**, 44-49.
- Parl F.F., Dupont W.D.: Retrospective cohort study of histologic risk factor in breast cancer patient. *Cancer* 1982, **50**, 2410-2416.
- Roses D.F., Bell D.A., Flotte T.J., Taylor R., Ratech H., Dubin N.: Pathologic predictors of recurrence in stage I (T1N0M0) breast cancer. *Am. J. Clin. Pathol.* 1982, **78**, 817-820.
- Rodo A.: *Ekspresja receptorów HER-2, kadheryny E oraz białka p53 w nowotworach gruczołu sutkowego suk*. Rozprawa na stopień doktora, SGGW, Warszawa 2007.
- Lee A.H.S., Happerfield L.C., Millis R.R., Bobrow L.G.: Inflammatory infiltrate in invasive lobular and ductal carcinoma of the breast. *Br. J. Cancer* 1996, **74**, 796-801.
- Martin P.M., Cotard M., Mialot J.P., Andre F., Raynaud J.P.: Animal models for hormone-dependent human breast cancer. Relationship between steroid receptor profiles in canine and feline mammary tumors and survival rate. *Cancer Chemother. Pharmacol.* 1984, **12**, 13-70.
- Peña L., Nieto A., Perez-Alenza D.: Immunohistochemical detection of Ki-67 and PCNA in canine mammary tumors: Relationship to clinical and pathologic variables. *J. Vet. Diagn. Invest.* 1998, **10**, 237-246.
- Sartin E.A., Barnes S., Kwapien R.P., Wolfe L.G.: Estrogen and progesterone receptor status of mammary carcinomas and correlation with clinical outcome in dogs. *Am. J. Vet. Res.* 1992, **53**, 2196-2200.
- Millanta F., Calandrella M., Bari G., Niccolini M., Vanzozi I., Poli A.: Comparison of steroid receptor expression in normal, dysplastic and neoplastic canine and feline mammary tissues. *Res. Vet. Sci.* 2005, **70**, 225-232.
- Nowak R., Tarasiuk J.: Hamowanie procesu apoptozy w komórkach nowotworowych opornych na działanie leków przeciwnowotworowych. *Postępy Bioch.* 2004, **50**, 330-343.
- Mulas J.M., Millán Y., Dios R.: A prospective analysis of immunohistochemically determined estrogen receptor  $\alpha$  and progesterone receptor expression and host and tumor factors as predictors of disease-free period in mammary tumors of the dog. *Vet. Pathol.* 2005, **42**, 200-212.
- McEwen E.G., Patnaik A.K., Harvey H.J., Panko W.B.: Estrogen receptor in canine mammary tumors. *Cancer Res.* 1982, **42**, 2255-2259.
- Nieto A., Pena L., Perez-Alenza M.D., Sanchez M.A., Flores J.M., Castano M.: Immunohistochemical detection of estrogen receptor alpha in canine mammary tumors: clinical and pathologic associations and prognostic significance. *Vet. Pathol.* 2000, **37**, 239-247.
- Rutteman G.R., Withrow S.J., MacEwen E.G.: Tumors of the mammary gland. W: *Small Animal Clinical Oncology*. Withrow S.J., MacEwen E.G. (edit.), 3<sup>rd</sup> ed., Philadelphia 2001, s. 455-477.
- Geraldes M., Gärtner F., Schmitt F.L.: Immunohistochemical study of hormonal receptors and cell proliferation in normal canine mammary glands and spontaneous mammary tumors. *Vet. Rec.* 2000, **146**, 403-406.
- Ding I., Huang K., Snyder M.L., Cook J., Zhang L., Werston N., Okunieff P.: Tumor growth and tumor radiosensitivity in mice given myeloprotective doses of fibroblast growth factors. *J. Natl. Cancer Inst.* 1996, **88**, 1399-1404.
- Giziński S., Boryczko Z., Katkiewicz M., Bostedt H.: Białko Ki-67 jako wskaźnik prognostyczny w nowotworach gruczołu sutkowego u suk. *Medycyna Wet.* 2003, **59**, 888-891.
- Szczubiał M., Łopuszański W.: Rokowanie w nowotworach gruczołu mlekowego suk. *Medycyna Wet.* 2002, **58**, 261-264.

34. Muto T., Wakui S., Takahashi H., Maekawa S., Masaoka T., Ushigome S., Furusato M.: p53 Gene Mutations occurring in spontaneous benign and malignant mammary tumors of the dog. *Vet. Pathol.* 2000, **37**, 248-253.
35. Mayr B., Schellander K., Schlegler W., Reifinger M.: Sequence of exon of the canine p53 gene-mutation in a papilloma. *Br. Vet. J.* 1994, **150**, 81-84.
36. Veldhoen N., Watterson J., Brash M.: Identification of tumor-associated and germ line p53 mutation in canine mammary cancer. *Br. J. Cancer* 1999, **81**, 409-415.
37. Chung-Ho L., Wan-Hee K., Ji-Heey L., Min-Soo K., Dae-Yong K., Oh-Kyeong K.: Mutation and overexpression of p53 as a prognostic factor in canine mammary tumors. *J. Vet. Sci.* 2004, **5**, 63-69.
38. Heller D.A., Clifford C.A., Goldschmidt M.H., Holt D.E., Manfredi M.J., Soren K.U.: Assessment of cyclooxygenase-2 expression in canine hemangiosarcoma, histiocytic sarcoma, and mast cell tumor. *Vet. Pathol.* 2005, **42**, 350-353.
39. Nowak M., Dzięgiel P., Dzimira S., Madej J.A.: Immunohistochemiczna lokalizacja HER-2 i COX-2 w komórkach nowotworów nabłonkowych gruczołu sutkowego suk. *Medycyna Wet.* 2005, **61**, 1284-1287.
40. Pestili de Almeida E.M., Piché C., Sirois J., Doré M.: Expression of cyclooxygenase-2 in naturally occurring squamous cell carcinomas in dogs. *J. Histochem. Cytochem.* 2001, **49**, 867-875.
41. Khan K.N., Knapp D.W., Denicola D.B., Harris R.K. Expression of cyclooxygenase-2 in transitional cell carcinoma of the urinary bladder in dogs. *Am J Vet Res* 2000; **61**(5): 478-481,
42. Khan K.M., Stanfield K.M., Trajkovic D., Knapp D.W.: Expression of cyclooxygenase-2 in canine renal cell carcinoma. *Vet. Pathol.* 2001, **38**, 116-119.
43. Heller D.A., Clifford C.A., Goldschmidt M.H., Holt D.E., Shofer F.S., Smith A., Sorenmo K.U.: Cyclooxygenase-2 expression is associated with histologic tumor type in canine mammary carcinoma. *Vet. Pathol.* 2005, **42**, 776-780.

Dr Anna Badowska-Kozakiewicz,  
e-mail: abadowska@wum.edu.pl

### The case of bacterial inflammation of the tarsal area in ostrich (*Struthio camelus*)

Ledwoń A.<sup>1</sup>, Łuczak R.<sup>2</sup>, Turek B.<sup>2</sup>, Szeleszczuk P.<sup>1</sup>, Kizerwetter M.<sup>3</sup>, Sapierzyński R.<sup>1</sup>, Department of Pathology and Veterinary Diagnostics<sup>1</sup>, Department of Large Animals Diseases with Clinic<sup>2</sup>, Department of Preclinical Sciences<sup>3</sup>, Faculty of Veterinary Medicine, Warsaw University of Life Sciences – SGGW

The aim of this paper was to describe a case of tarsal inflammation in ostrich. A 4 year old female was presented to the clinic with signs of lameness, recurrence and massive swelling of the left tarsal region. Physical examination has revealed local increase of temperature and fluid content with displaceable masses around the joint. An X-ray showed extensive erosion of the caudal upper surface of tarsometatarsus. Because of the advanced stadium of the disease the bird was euthanized. At necropsy, serofibrinous masses around the joint and serous exudate within mucous sheath of tendons were found. Bacteriological examination has revealed the presence of *Staphylococcus hyicus* and *Escherichia coli* in culture. Cytological examination has also revealed presence of acid fast rods in serous exudate.

**Keywords:** ostrich, lameness, *Staphylococcus hyicus*.

## Przypadek bakteryjnego zapalenia okolicy stępu u strusia (*Struthio camelus*)

Aleksandra Ledwoń<sup>1</sup>, Roman Łuczak<sup>2</sup>, Bernard Turek<sup>4</sup>, Piotr Szeleszczuk<sup>2</sup>, Magdalena Kizerwetter<sup>5</sup>, Rafał Sapierzyński<sup>3</sup>

z Zakładu Patologii Zwierząt Egzotycznych, Laboratoryjnych, Nieudomowionych i Ryb<sup>1</sup>, Zakładu Chorób Ptaków<sup>2</sup> i Zakładu Patomorfologii Zwierząt<sup>3</sup> Katedry Patologii i Diagnostyki Weterynaryjnej oraz z Kliniki Chorób Koni Katedry Chorób Dużych Zwierząt z Kliniką<sup>4</sup> i Zakładu Bakteriologii i Biologii Molekularnej Katedry Nauk Przedklinicznych<sup>5</sup> Wydziału Medycyny Weterynaryjnej w Warszawie

Pierwsza w Polsce komercyjna hodowla strusi powstała w 1993 r. w Garczyźnie (1). W ciągu 4 lat liczba ferm w kraju zaczęła gwałtownie wzrastać tak, że w 1997 r. było ich już około 100. Tak silna dynamika wzrostu liczby ferm miała swoje apogeum w 2003 r., kiedy w Polsce działało blisko 650 ferm strusi. Zainteresowanie tym działem produkcji zwierzęcej szybko się jednak obniżyło, gdy okazało się, że rynek się nasycił i nie ma odbiorców materiału hodowlanego. Obecnie aktywność tego typu prowadzi około 150 gospodarstw.

W sumie szacuje się, że w Polsce hoduje się około 3–4 tys. strusi stada podstawowego. Rocznie do ubojni trafia nawet do 10 tys. sztuk żywca. Podkreśla się, że przy odpowiednio dużej skali produkcji jest to obecnie działalność dochodowa.

Jedną z niekomercyjnych form użytkowania strusi jest ich utrzymywanie w gospodarstwach agroturystycznych. Z reguły warunki utrzymania takich ptaków nie są najlepsze.

W kraju brak szczegółowych informacji na temat problemów zdrowotnych strusi hodowlanych. Subiektywna ocena jednego ze współautorów opracowania (2, 3) wskazuje, że, historycznie rzecz ujmując, w pierwszym okresie do 1997 r. największym problemem były problemy zdrowotne w okresie okołolegowym, wynikające z niewłaściwej techniki inkubacji. W latach 1998–2002 dominowały błędy spowodowane niewłaściwym żywieniem (peroza), a po 2003 r. głównym problemem były błędy w utrzymaniu (technopatie). W dostępnym piśmiennictwie krajowym niewielu autorów zajmowało się chorobami tych ptaków (4, 5, 6). Jak wynika z danych piśmiennictwa, choroby kończyn u strusi stanowią poważny problem (3, 7, 8). W kraju dwa przypadki uogólnionego zakażenia prątkiem *Mycobacterium avium* u strusi zostały opisane przez Woźnikowskiego (9).



Ryc. 1. Znaczny obrzęk okolicy lewego stępu. Na obu kończynach widoczne niewielkie odleżyny